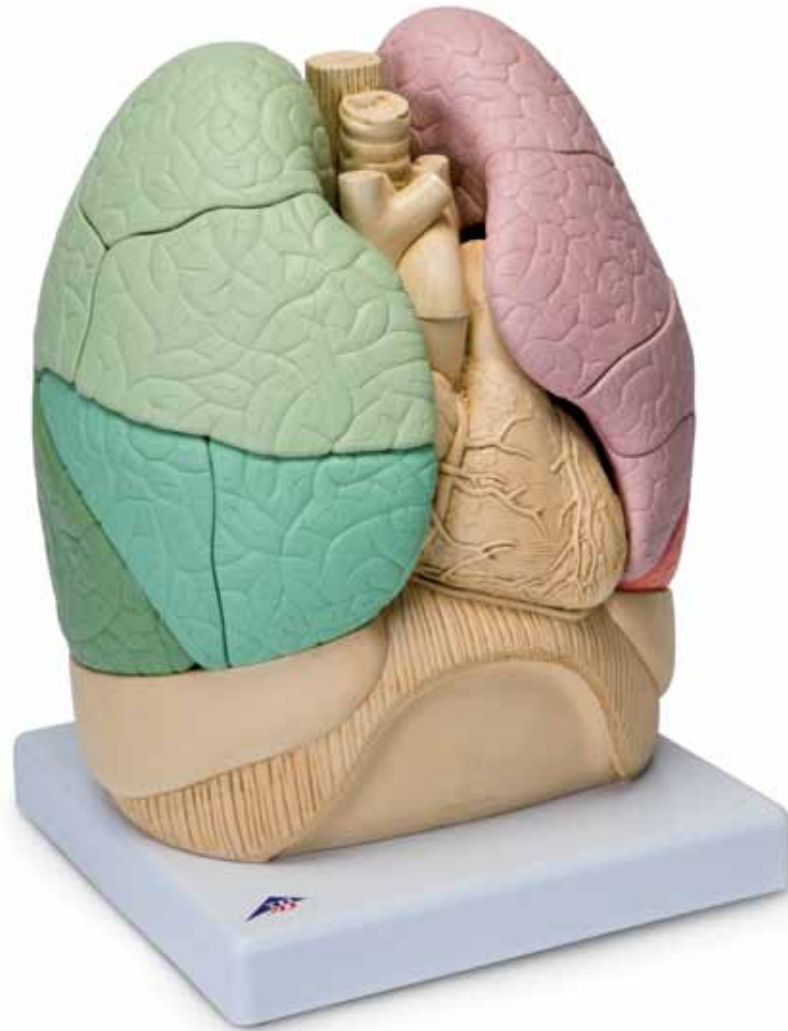



*...going one step further*



**G70**  
(1008494)

Latin	3
English	4
Deutsch	6
Español	8
Français	10
Português	12
Italiano	14
日本語	16
Русский	18
英文	20
Türkçe	22



**Latin**

- 1 Pulmo dexter
- 2 Pulmo dexter, lobus superior
- 3 Pulmo dexter, lobus superior, segmentum apicale [S I]
- 4 Pulmo dexter, lobus superior, bronchus segmentalis apicalis [B I]
- 5 Pulmo dexter, lobus superior, segmentum posterius [S II]
- 6 Pulmo dexter, lobus superior, bronchus segmentalis posterior [B II]
- 7 Pulmo dexter, lobus superior, segmentum anterius [S III]
- 8 Pulmo dexter, lobus superior, bronchus segmentalis anterior [B III]
- 9 Fissura horizontalis pulmonis dextri
- 10 Pulmo dexter, lobus medius
- 11 Pulmo dexter, lobus medius, segmentum laterale [S IV]
- 12 Pulmo dexter, lobus medius, bronchus segmentalis lateralis [B IV]
- 13 Pulmo dexter, lobus medius, segmentum mediale [S V]
- 14 Pulmo dexter, lobus medius, bronchus segmentalis medialis [B V]
- 15 Fissura obliqua pulmonis dextri
- 16 Pulmo dexter, lobus inferior
- 17 Pulmo dexter, lobus inferior, segmentum superius [S VI]
- 18 Pulmo dexter, lobus inferior, bronchus segmentalis superior [B VI]
- 19 Pulmo dexter, lobus inferior, segmentum basale mediale [segmentum cardiacum] [S VII]
- 20 Pulmo dexter, lobus inferior, bronchus segmentalis basalis medialis [bronchus cardiacus] [B VII]
- 21 Pulmo dexter, lobus inferior, segmentum basale anterius [S VIII]
- 22 Pulmo dexter, lobus inferior, bronchus segmentalis basalis anterior [B VIII]
- 23 Pulmo dexter, lobus inferior, segmentum basale laterale [S IX]
- 24 Pulmo dexter, lobus inferior, bronchus segmentalis basalis lateralis [B IX]
- 25 Pulmo dexter, lobus inferior, segmentum basale posterius [S X]
- 26 Pulmo dexter, lobus inferior, bronchus segmentalis basalis posterior [B X]
- 27 Pulmo sinister
- 28 Pulmo sinister, lobus superior
- 29 Pulmo sinister, lobus superior, segmentum apicoposterius [S I+II]
- 30 Pulmo sinister, lobus superior, bronchus segmentalis apicoposterius [B I+II]

**Latin**

- 31 Pulmo sinister, lobus superior, segmentum anterius [S III]
- 32 Pulmo sinister, lobus superior, bronchus segmentalis anterior [B III]
- 33 Pulmo sinister, lobus superior, segmentum lingulare superius [S IV]
- 34 Pulmo sinister, lobus superior, bronchus lingularis superior [B IV]
- 35 Pulmo sinister, lobus superior, segmentum lingulare inferius [S V]
- 36 Pulmo sinister, lobus superior, bronchus lingularis inferior [B V]
- 37 Fissura obliqua pulmonis sinistri
- 38 Pulmo sinister, lobus inferior
- 39 Pulmo sinister, lobus inferior, segmentum superius [S VI]
- 40 Pulmo sinister, lobus inferior, bronchus segmentalis superior [B VI]
- 41 Pulmo sinister, lobus inferior, segmentum basale anteromediale [S VII+VIII]
- 42 Pulmo sinister, lobus inferior, bronchus segmentalis basalis anteromedialis [B VII+VIII]
- 43 Pulmo sinister, lobus inferior, segmentum basale laterale [S IX]
- 44 Pulmo sinister, lobus inferior, bronchus segmentalis basalis lateralis [B IX]
- 45 Pulmo sinister, lobus inferior, segmentum basale posterius [S X]
- 46 Pulmo sinister, lobus inferior, bronchus segmentalis basalis posterior [B X]
- 47 Oesophagus
- 48 Trachea
- 49 Truncus brachiocephalicus
- 50 V. brachiocephalica sinistra
- 51 V. brachiocephalica dextra
- 52 A. pulmonalis dextra
- 53 Vv. pulmonales dextrae
- 54 V. cava superior
- 55 Aorta, pars ascendens
- 56 Cor, atrium dextrum
- 57 Cor, auricula dextra
- 58 A. coronaria dextra
- 59 Cor, ventriculus dexter
- 60 Pleura parietalis
- 61 Diaphragma
- 62 A. subclavia sinistra
- 63 A. carotis communis sinistra
- 64 Aorta, arcus [Arcus aortae]
- 65 Bronchus principalis sinister
- 66 A. pulmonalis sinistra
- 67 V. pulmonalis sinistra superior
- 68 Truncus pulmonalis
- 69 Bronchus principalis dexter
- 70 Cor, auricula sinistra
- 71 A. coronaria sinistra
- 72 Cor, ventriculus sinister
- 73 Cor, apex [Apex cordis]
- 74 V. cava inferior
- 75 Pericardium
- 76 Aorta, pars descendens
- 77 Medulla spinalis
- 78 Costa
- 79 M. latissimus dorsi
- 80 Vertebra thoracica
- 81 M. trapezius
- 82 M. erector spinae
- 83 V. azygos

# Segmented Lung, 20 parts

English

This “Thoracic Organs with Segmented Lungs” model shows the organs and structures of the chest cavity. These include the right and left lungs and the pulmonary lobes, heart, pericardium, the large vessels around the heart and the trachea with oesophagus. The lung segments can be taken apart; inside the lungs, the segmental bronchi are shown in different colours. Located under the chest cavity structure are the diaphragm and the associated section of the pleura. The anatomical structures behind the oesophagus and the thoracic aorta have been cut horizontally at the level of the lower thoracic spine.

As well as depicting the organs and structures of the thoracic cavity, this model helps to provide a better understanding of the lung segments as isolated components of the individual lobes, each with its own segmental bronchus. It is very important to be able to examine and identify all segments of the anatomy using bronchoscope and radiological methods as any section may become diseased requiring diagnosis and specifically targeted treatment or surgery.

- 1 Right lung
- 2 Right lung, superior lobe
- 3 Right lung, superior lobe, apical segment [S I]
- 4 Right lung, superior lobe, apical segmental bronchus [B I]
- 5 Right lung, superior lobe, posterior segment [S II]
- 6 Right lung, superior lobe, posterior segmental bronchus [B II]
- 7 Right lung, superior lobe, anterior segment [S III]
- 8 Right lung, superior lobe, anterior segmental bronchus [B III]
- 9 Horizontal fissure of right lung
- 10 Right lung, middle lobe
- 11 Right lung, middle lobe, lateral segment [S IV]
- 12 Right lung, middle lobe, lateral segmental bronchus [B IV]
- 13 Right lung, middle lobe, medial segment [S V]
- 14 Right lung, middle lobe, medial segmental bronchus [B V]
- 15 Oblique fissure of right lung
- 16 Right lung, inferior lobe
- 17 Right lung, inferior lobe, superior segment [S VI]
- 18 Right lung, inferior lobe, superior segmental bronchus [B VI]
- 19 Right lung, inferior lobe, medial basal segment [S VII]
- 20 Right lung, inferior lobe, medial basal segmental bronchus [B VII]
- 21 Right lung, inferior lobe, anterior basal segment [S VIII]
- 22 Right lung, inferior lobe, anterior basal segmental bronchus [B VIII]
- 23 Right lung, inferior lobe, lateral basal segment [S IX]
- 24 Right lung, inferior lobe, lateral basal segmental bronchus [B IX]
- 25 Right lung, inferior lobe, posterior basal segment [S X]
- 26 Right lung, inferior lobe, posterior basal segmental bronchus [B X]
- 27 Left lung
- 28 Left lung, superior lobe
- 29 Left lung, superior lobe, apicoposterior segment [S I+II]
- 30 Left lung, superior lobe, apicoposterior segmental bronchus [B I+II]
- 31 Left lung, superior lobe, anterior segment [S III]
- 32 Left lung, superior lobe, anterior segmental bronchus [B III]
- 33 Left lung, superior lobe, superior lingular segment [S IV]
- 34 Left lung, superior lobe, superior lingular bronchus [B IV]
- 35 Left lung, superior lobe, inferior lingular segment [S V]
- 36 Left lung, superior lobe, inferior lingular bronchus [B V]
- 37 Oblique fissure of left lung
- 38 Left lung, inferior lobe
- 39 Left lung, inferior lobe, superior segment [S VI]
- 40 Left lung, inferior lobe, superior segmental bronchus [B VI]
- 41 Left lung, inferior lobe, anteromedial basal segment [S VII+VIII]
- 42 Left lung, inferior lobe, anteromedial basal segmental bronchus [B VII+VIII]
- 43 Left lung, inferior lobe, lateral basal segment [S IX]
- 44 Left lung, inferior lobe, lateral basal segmental bronchus [B IX]
- 45 Left lung, inferior lobe, posterior basal segment [S X]
- 46 Left lung, inferior lobe, posterior basal segmental bronchus [B X]

English

- 47 Oesophagus
- 48 Trachea
- 49 Brachiocephalic trunk
- 50 Left brachiocephalic vein
- 51 Right brachiocephalic vein
- 52 Right pulmonary artery
- 53 Right pulmonary veins
- 54 Superior vena cava
- 55 Ascending aorta
- 56 Heart, right atrium
- 57 Heart, right auricle
- 58 Right coronary artery
- 59 Heart, right ventricle
- 60 Parietal pleura
- 61 Diaphragm
- 62 Left subclavian artery
- 63 Left common carotid artery
- 64 Arch of aorta; Aortic arch
- 65 Left main bronchus
- 66 Left pulmonary artery
- 67 Left pulmonary vein
- 68 Pulmonary trunk
- 69 Right main bronchus
- 70 Heart, left auricle
- 71 Left coronary artery
- 72 Heart, left ventricle
- 73 Apex of heart
- 74 Inferior vena cava
- 75 Pericardium
- 76 Descending aorta
- 77 Spinal cord
- 78 Rib
- 79 Latissimus dorsi
- 80 Thoracic vertebra
- 81 Trapezius
- 82 Erector spinae
- 83 Azygos vein

# Assembly Instructions

English

## Heart

1. Insert the heart as shown in the diagram on page 24.

## Right Lung (Green)

Position the model and arrange the segments as shown in the diagram on page 25.

2. First fit the medial basal segment [S VII] (19) of the inferior lobe onto the base on the inside, bring together the colour-edged surfaces as shown in the diagram on page 25. The correct position can be seen on the diagram on page 26. Then rotate the model anticlockwise so that it is in the position shown on the diagram on page 27.
3. Fit the posterior basal segment [section X] (25) of the inferior lobe onto the base at the back. Bring together the colour-edged surfaces shown on the diagram on page 27. The correct position can be seen on the diagram on page 28. Then rotate the model clockwise so that it is in roughly the position shown on the diagram on page 29.
4. Fit the lateral basal segment [section IX] (23) of the inferior lobe onto the base on the outside. Bring together the colour-edged surfaces shown on the diagram on page 29. The correct position can be seen on the diagram on page 30.
5. Now fit the anterior basal segment [section VIII] (21) of the inferior lobe onto the base at the front. Bring together the colour-edged surfaces shown on the diagram on page 30. The correct position can be seen on the diagram on page 31. Then rotate the model clockwise so that it is in roughly the position shown on the diagram on page 32.
6. Now fit the medial segment [S V] (13) of the middle lobe onto the inside. Bring together the colour-edged surfaces shown on the diagram on page 32. The correct position can be seen on the diagram on page 33. Then rotate the model anticlockwise so that it is in roughly the position shown on the diagram on page 34.
7. Now fit the lateral segment [S IV] (11) of the middle lobe onto the outside. Bring together the colour-edged surfaces shown on the diagram on page 34. The correct position can be seen on the diagram on page 35. Then rotate the model anticlockwise so that it is in roughly the position shown on the diagram on page 36.
8. Now fit the superior segment [S VI] (17) of the inferior lobe onto the top. Bring together the colour-edged surfaces shown on the diagram on page 36. The correct position can be seen on the diagram on page 37. Then rotate the model clockwise so that it is in roughly the position shown on the diagram on page 37.
9. Now fit the posterior segment [S II] (5) of the superior lobe onto the back. Bring together the colour-edged surfaces shown on the diagram on page 37. The correct position can be seen on the diagram on page 38. Then rotate the model clockwise so that it is in roughly the position shown on the diagram on page 38.
10. Now fit the anterior segment [S III] (7) of the superior lobe onto the front. Bring together the colour-edged surfaces shown on the diagram on page 38. The correct position can be seen on the left diagram on page 39.
11. Now fit the apical segment [S I] (3) of the superior lobe onto the top. Bring together the colour-edged surfaces shown on the left diagram on page 39. The correct position can be seen on the right diagram on page 39.

English

## Left Lung (Red)

Position the model and arrange the segments as shown in the diagram on page 40.

12. First fit the anteromedial basal segment [S VII + VIII] (41) of the inferior lobe onto the base at the front on the inside. Bring together the colour-edged surfaces shown on the diagram on page 40. The correct position can be seen on the diagram on page 41.
13. Then fit the lateral basal segment [section IX] (43) of the inferior lobe onto the base on the outside. Bring together the colour-edged surfaces shown on the diagram on page 42. The correct position can be seen on the diagram on page 43. Then rotate the model clockwise so that it is in roughly the position shown on the diagram on page 43.
14. Then fit the posterior basal segment [section X] (45) of the inferior lobe onto the base at the back. Bring together the colour-edged surfaces shown on the diagram on page 43. The correct position can be seen on the diagram on page 44.
15. Now fit the superior segment [S VI] (39) of the inferior lobe onto the top. Bring together the colour-edged surfaces shown on the diagram on page 45. The correct position can be seen on the diagram on page 46. Then rotate the model anticlockwise so that it is in roughly the position shown on the diagram on page 46.
16. Now fit the inferior lingular segment [S V] (35) of the superior lobe onto the bottom. Bring together the colour-edged surfaces shown on the diagram on page 46. The correct position can be seen on the left diagram on page 47.
17. Now fit the superior lingular segment [S IV] (33) of the superior lobe onto the top. Bring together the colour-edged surfaces shown on the left diagram on page 47. The correct position can be seen on the right diagram on page 47.
18. Now fit the anterior segment [S III] (31) of the superior lobe onto the front. Bring together the colour-edged surfaces shown on the right diagram on page 47. The correct position can be seen on the diagram on page 48. Then rotate the model clockwise so that it is roughly in the position shown on the left diagram on page 48.
19. Now fit the apicoposterior segment [S I + II] (29) of the superior lobe onto the top at the back. Bring together the colour-edged surfaces shown on the left diagram on page 48. The correct position can be seen on the right diagram on page 48.

# Thoraxorgane mit segmentierten Lungen *Deutsch*

Das Modell „Thoraxorgane mit segmentierten Lungen“ zeigt die Organe und Strukturen der Brusthöhle. Hierzu zählen die rechte und linke Lunge mit ihren Lungenlappen, das Herz, der Herzbeutel, die herznahen großen Gefäße sowie Luft- und Speiseröhre. Beide Lungen lassen sich in ihre Segmente zerlegen. Innerhalb der Lungen sind die Segmentbronchien farblich differenziert dargestellt. Unterhalb der Strukturen der Brusthöhle befindet sich das Zwerchfell mit dem zugehörigen Abschnitt des Brustfells. In Höhe der unteren Brustwirbelsäule sind die anatomischen Strukturen hinter der Speiseröhre und der Brustorta horizontal angeschnitten.

Neben der Darstellungen der Organe und Strukturen der Brusthöhle dient dieses Modell dem besonderen Verständnis der Lungensegmente als isolierte Bausteine der einzelnen Lappen mit jeweils eigenem Segmentbronchus. Die Segmente können isoliert erkrankt und sind einzeln chirurgisch entfernbar. Sie können mit bronchoskopischen und röntgenologischen Methoden untersucht und identifiziert werden. Deshalb ist die Kenntnis der Segmentanatomie für die Diagnostik und Therapie verschiedener Lungenerkrankungen von großer Bedeutung.

- |  |   |
|--|---|
| 1 Rechte Lunge   | 24 Rechte Lunge, Unterlappen, Außenbasissegmentbronchus [B IX]          |
| 2 Rechte Lunge, Oberlappen   | 25 Rechte Lunge, Unterlappen, Hinterbasissegment [S X]                  |
| 3 Rechte Lunge, Oberlappen, Spitzensegment [S I]                               | 26 Rechte Lunge, Unterlappen, Hinterbasissegmentbronchus [B X]          |
| 4 Rechte Lunge, Oberlappen, Spitzensegmentbronchus [B I]                       | 27 Linke Lunge  |
| 5 Rechte Lunge, Oberlappen, Hintersegment [S II]                               | 28 Linke Lunge, Oberlappen  |
| 6 Rechte Lunge, Oberlappen, Hintersegmentbronchus [B II]                       | 29 Linke Lunge, Oberlappen, Spitzen- und Hintersegment [S I+II]         |
| 7 Rechte Lunge, Oberlappen, Vordersegment [S III]                              | 30 Linke Lunge, Oberlappen, Spitzen- und Hintersegmentbronchus [B I+II] |
| 8 Rechte Lunge, Oberlappen, Vordersegmentbronchus [B III]                      | 31 Linke Lunge, Oberlappen, Vordersegment [S III]                       |
| 9 Horizontale Furche der rechten Lunge   | 32 Linke Lunge, Oberlappen, Vordersegmentbronchus [B III]               |
| 10 Rechte Lunge, Mittellappen  | 33 Linke Lunge, Oberlappen, Oberzungensegment [S IV]                    |
| 11 Rechte Lunge, Mittellappen, Außensegment [S IV]                             | 34 Linke Lunge, Oberlappen, Oberzungensegmentbronchus [B IV]            |
| 12 Rechte Lunge, Mittellappen, Außensegmentbronchus [B IV]                     | 35 Linke Lunge, Oberlappen, Unterzungensegment [S V]                    |
| 13 Rechte Lunge, Mittellappen, Innensegment [S V]                              | 36 Linke Lunge, Oberlappen, Unterzungensegmentbronchus [B V]            |
| 14 Rechte Lunge, Mittellappen, Innensegmentbronchus [B V]                      | 37 Schräge Furche der linken Lunge                                      |
| 15 Schräge Furche der rechten Lunge  | 38 Linke Lunge, Unterlappen   |
| 16 Rechte Lunge, Unterlappen   | 39 Linke Lunge, Unterlappen, Obersegment [S VI]                         |
| 17 Rechte Lunge, Unterlappen, Obersegment [S VI]                               | 40 Linke Lunge, Unterlappen, Obersegmentbronchus [B VI]                 |
| 18 Rechte Lunge, Unterlappen, Obersegmentbronchus [B VI]                       | 41 Linke Lunge, Unterlappen, Innen- und Vorderbasissegment [S VII+VIII] |
| 19 Rechte Lunge, Unterlappen, Innenbasissegment [S VII]                        | 42 Innen- und Vorderbasissegmentbronchus [B VII+VIII]                   |
| 20 Rechte Lunge, Unterlappen, Innenbasissegmentbronchus [Herzbronchus] [B VII] | 43 Linke Lunge, Unterlappen, Außenbasissegment [S IX]                   |
| 21 Rechte Lunge, Unterlappen, Vorderbasissegment [S VIII]                      | 44 Linke Lunge, Unterlappen, Außenbasissegmentbronchus [B IX]           |
| 22 Rechte Lunge, Unterlappen, Vorderbasissegmentbronchus [B VIII]              | 45 Linke Lunge, Unterlappen, Hinterbasissegment [S X]                   |
| 23 Rechte Lunge, Unterlappen, Außenbasissegment [S IX]                         |   |

## *Deutsch*

- 46 Linke Lunge, Unterlappen, Hinterbasissegmentbronchus [B X]
- 47 Speiseröhre
- 48 Luftröhre
- 49 Arm-Kopf-Schlagaderstamm
- 50 Linke Arm-Kopf-Vene
- 51 Rechte Arm-Kopf-Vene
- 52 Rechte Lungenschlagader
- 53 Rechte Lungenvenen
- 54 Obere Hohlvene
- 55 Hauptschlagader, aufsteigender Abschnitt
- 56 Rechter Herzvorhof
- 57 Rechtes Herzohr
- 58 Rechte Herzkranzschlagader
- 59 Rechte Herzkammer
- 60 Rippenfell
- 61 Zwerchfell
- 62 Linke Schlüsselbein Schlagader
- 63 Linke gemeinsame Halsschlagader
- 64 Aortenbogen
- 65 Linker Hauptbronchus
- 66 Linke Lungenschlagader
- 67 Linke Lungenvene
- 68 Lungenschlagaderstamm
- 69 Rechter Hauptbronchus
- 70 Linkes Herzohr
- 71 Linke Herzkranzschlagader
- 72 Linke Herzkammer
- 73 Herzspitze
- 74 Untere Hohlvene
- 75 Herzbeutel
- 76 Hauptschlagader, absteigender Abschnitt
- 77 Rückenmark
- 78 Rippe
- 79 Breiter Rückenmuskel
- 80 Brustwirbel
- 81 Trapezmuskel, Kapuzenmuskel
- 82 Wirbelsäulenaufrichtemuskel
- 83 Unpaare Vene

# Aufbauanleitung

Deutsch

## Herz

1. Setzen Sie das Herz entsprechend der Abbildung auf Seite 24 ein.

## Rechte Lunge (grün)

Positionieren Sie das Modell und sortieren Sie die Segmente, wie in der Abbildung auf Seite 25 dargestellt.

2. Fügen Sie zuerst das Segmentum basale mediale [S VII] (19) des Unterlappens an der Basis innen ein. Bringen Sie dabei die in der Abbildung auf Seite 25 farbig umrandeten Flächen zur Deckung. Die richtige Position zeigt die Abbildung auf Seite 26. Drehen Sie anschließend das Modell gegen den Uhrzeigersinn, dass es etwa die Position wie in der Abbildung auf Seite 27 hat.
3. Fügen Sie nun das Segmentum basale posterius [S X] (25) des Unterlappens an der Basis hinten ein. Bringen Sie dabei die in der Abbildung auf Seite 27 farbig umrandeten Flächen zur Deckung. Die richtige Position zeigt die Abbildung auf Seite 28. Drehen Sie anschließend das Modell im Uhrzeigersinn, dass es etwa die Position wie in der Abbildung auf Seite 29 hat.
4. Fügen Sie nun das Segmentum basale laterale [S IX] (23) des Unterlappens an der Basis außen ein. Bringen Sie dabei die in der Abbildung auf Seite 29 farbig umrandeten Flächen zur Deckung. Die richtige Position zeigt die Abbildung auf Seite 30.
5. Fügen Sie nun das Segmentum basale anterius [S VIII] (21) des Unterlappens an der Basis vorne ein. Bringen Sie dabei die in der Abbildung auf Seite 30 farbig umrandeten Flächen zur Deckung. Die richtige Position zeigt die Abbildung auf Seite 31. Drehen Sie anschließend das Modell im Uhrzeigersinn, dass es etwa die Position wie in der Abbildung auf Seite 32 hat.
6. Fügen Sie nun das Segmentum mediale [S V] (13) des Mittellappens innen ein. Bringen Sie dabei die in der Abbildung auf Seite 32 farbig umrandeten Flächen zur Deckung. Die richtige Position zeigt die Abbildung auf Seite 33. Drehen Sie anschließend das Modell gegen den Uhrzeigersinn, dass es etwa die Position wie in der Abbildung auf Seite 34 hat.
7. Fügen Sie nun das Segmentum laterale [S IV] (11) des Mittellappens außen ein. Bringen Sie dabei die in der Abbildung auf Seite 34 farbig umrandeten Flächen zur Deckung. Die richtige Position zeigt die Abbildung auf Seite 35. Drehen Sie anschließend das Modell gegen den Uhrzeigersinn, dass es etwa die Position wie in der Abbildung auf Seite 36 hat.
8. Fügen Sie nun das Segmentum superius [S VI] (17) des Unterlappens oben ein. Bringen Sie dabei die in der Abbildung auf Seite 36 farbig umrandeten Flächen zur Deckung. Die richtige Position zeigt die Abbildung auf Seite 37. Drehen Sie anschließend das Modell im Uhrzeigersinn, dass es etwa die Position wie in der Abbildung auf Seite 37 hat.
9. Fügen Sie nun das Segmentum posterius [S II] (5) des Oberlappens hinten ein. Bringen Sie dabei die in der Abbildung auf Seite 37 farbig umrandeten Flächen zur Deckung. Die richtige Position zeigt die Abbildung auf Seite 38. Drehen Sie anschließend das Modell im Uhrzeigersinn, dass es etwa die Position wie in der Abbildung auf Seite 38 hat.
10. Fügen Sie nun das Segmentum anterius [S III] (7) des Oberlappens vorne ein. Bringen Sie dabei die in der Abbildung auf Seite 38 farbig umrandeten Flächen zur Deckung. Die richtige Position zeigt die linke Abbildung auf Seite 39.
11. Fügen Sie zuletzt das Segmentum apicale [S I] (3) des Oberlappens oben ein. Bringen Sie dabei die in der linken Abbildung auf Seite 39 farbig umrandeten Flächen zur Deckung. Die richtige Position zeigt die rechte Abbildung auf Seite 39.

# Aufbauanleitung

Deutsch

## Linke Lunge (rot)

Positionieren Sie das Modell und sortieren Sie die Segmente wie in der Abbildung auf Seite 40 dargestellt.

12. Fügen Sie zuerst das Segmentum basale anteromediale [S VII + VIII] (41) des Unterlappens an der Basis vorne-innen ein. Bringen Sie dabei die in der Abbildung auf Seite 40 farbig umrandeten Flächen zur Deckung. Die richtige Position zeigt die Abbildung auf Seite 41.
13. Fügen Sie nun das Segmentum basale laterale [S IX] (43) des Unterlappens an der Basis außen ein. Bringen Sie dabei die in der Abbildung auf Seite 42 farbig umrandeten Flächen zur Deckung. Die richtige Position zeigt die Abbildung auf Seite 43. Drehen Sie anschließend das Modell im Uhrzeigersinn, dass es etwa die Position wie in der Abbildung auf Seite 43 hat.
14. Fügen Sie nun das Segmentum basale posterius [S X] (45) des Unterlappens an der Basis hinten ein. Bringen Sie dabei die in der Abbildung auf Seite 43 farbig umrandeten Flächen zur Deckung. Die richtige Position zeigt die Abbildung auf Seite 44.
15. Fügen Sie nun das Segmentum superius [S VI] (39) des Unterlappens oben ein. Bringen Sie dabei die in der Abbildung auf Seite 45 farbig umrandeten Flächen zur Deckung. Die richtige Position zeigt die Abbildung auf Seite 46. Drehen Sie anschließend das Modell gegen den Uhrzeigersinn, dass es etwa die Position wie in der Abbildung auf Seite 46 hat.
16. Fügen Sie nun das Segmentum lingulare inferius [S V] (35) des Oberlappens unten ein. Bringen Sie dabei die in der Abbildung auf Seite 46 farbig umrandeten Flächen zur Deckung. Die richtige Position zeigt die linke Abbildung auf Seite 47.
17. Fügen Sie nun das Segmentum lingulare superius [S IV] (33) des Oberlappens oben ein. Bringen Sie dabei die in der linken Abbildung auf Seite 47 farbig umrandeten Flächen zur Deckung. Die richtige Position zeigt die rechte Abbildung auf Seite 47.
18. Fügen Sie nun das Segmentum anterius [S III] (31) des Oberlappens vorne ein. Bringen Sie dabei die in der rechten Abbildung auf Seite 47 farbig umrandeten Flächen zur Deckung. Die richtige Position zeigt die linke Abbildung auf Seite 48. Drehen Sie anschließend das Modell im Uhrzeigersinn, dass es etwa die Position wie in der linken Abbildung auf Seite 48 hat.
19. Fügen Sie zuletzt das Segmentum apicoposterius [S I + II] (29) des Oberlappens oben-hinten ein. Bringen Sie dabei die in der linken Abbildung auf Seite 48 farbig umrandeten Flächen zur Deckung. Die richtige Position zeigt die rechte Abbildung auf Seite 48.

# Pulmón por segmentos, 20 piezas

Español

El modelo órganos del tórax con pulmón dividido en segmentos muestra los órganos y estructuras de la cavidad torácica. Entre estos contamos con el pulmón derecho, el pulmón izquierdo con sus lóbulos, el corazón, el pericardio, los grandes vasos próximos al corazón así como el esófago y la tráquea. Ambos pulmones se pueden descomponer en sus diferentes segmentos. En el interior del pulmón los bronquios de los diferentes segmentos están representados en diferentes colores. Por debajo de las estructuras de la cavidad torácica se encuentra la pleura. A la altura de la parte inferior de la columna dorsal se encuentran cortadas horizontalmente las estructuras anatómicas que hay detrás del esófago y de la porción torácica de la Aorta.

Además de la representación de los órganos y estructuras de la cavidad torácica este modelo también se puede utilizar para explicar la relación existente entre los diversos elementos de los pulmones como segmentos individuales de los lóbulos, cada uno provisto de su propio segmento de bronquio. Los segmentos pueden examinarse e identificarse mediante métodos broncoscópicos y radiológicos. Por ello el conocimiento de la anatomía de los segmentos es de gran importancia para el diagnóstico y la terapia de las distintas enfermedades pulmonares.

- |   |   |
|---|---|
| 1 Pulmón derecho  | 23 Pulmón derecho, lóbulo inferior, segmento basal lateral (S IX)                           |
| 2 Pulmón derecho, lóbulo superior   | 24 Pulmón derecho, lóbulo inferior, bronquio del segmento basal lateral (B IX)              |
| 3 Pulmón derecho, lóbulo superior, segmento apical (S I)                          | 25 Pulmón derecho, lóbulo inferior, segmento basal posterior (S X)                          |
| 4 Pulmón derecho, lóbulo superior, bronquio del segmento apical (B I)             | 26 Pulmón derecho, lóbulo inferior, bronquio del segmento basal posterior (B X)             |
| 5 Pulmón derecho, lóbulo superior, segmento posterior (S II)                      | 27 Pulmón izquierdo   |
| 6 Pulmón derecho, lóbulo superior, bronquio del segmento posterior (B II)         | 28 Pulmón izquierdo, lóbulo superior  |
| 7 Pulmón derecho, lóbulo superior, segmento anterior (S III)                      | 29 Pulmón izquierdo, lóbulo superior, segmento apicoposterior (S I+II)                      |
| 8 Pulmón derecho, lóbulo superior, bronquio del segmento anterior (B III)         | 30 Pulmón izquierdo, lóbulo superior, bronquio del segmento apicoposterior (B I+II)         |
| 9 Fisura horizontal del pulmón derecho  | 31 Pulmón izquierdo, lóbulo superior, segmento anterior (S III)                             |
| 10 Pulmón derecho, lóbulo medio   | 32 Pulmón izquierdo, segmento superior, bronquio del segmento anterior (B III)              |
| 11 Pulmón derecho, lóbulo medio, segmento medial (S IV)                           | 33 Pulmón izquierdo, lóbulo superior, segmento lingular superior (S IV)                     |
| 12 Pulmón derecho, lóbulo medio, bronquio del segmento exterior (B IV)            | 34 Pulmón izquierdo, lóbulo superior, bronquio del segmento lingular superior (B IV)        |
| 13 Pulmón derecho, lóbulo medio, segmento medial (S V)                            | 35 Pulmón izquierdo, lóbulo superior, segmento lingular inferior (S V)                      |
| 14 Pulmón derecho, lóbulo medio, bronquio del segmento medial interior (B V)      | 36 Pulmón izquierdo, lóbulo superior, bronquio del segmento lingular inferior (B V)         |
| 15 Fisura oblicua del pulmón derecho  | 37 Fisura oblicua del pulmón izquierdo  |
| 16 Pulmón derecho, lóbulo inferior  | 38 Pulmón izquierdo, lóbulo inferior  |
| 17 Pulmón derecho, lóbulo inferior, segmento superior (S VI)                      | 39 Pulmón izquierdo, lóbulo inferior, segmento superior (S VI)                              |
| 18 Pulmón derecho, lóbulo inferior, bronquio del segmento superior (B VI)         | 40 Pulmón izquierdo, lóbulo inferior, bronquio del segmento superior (B VI)                 |
| 19 Pulmón derecho, lóbulo inferior, segmento basal medial (S VII)                 | 41 Pulmón izquierdo, lóbulo inferior, segmento anteromedial basal (S VII+VIII)              |
| 20 Pulmón derecho, lóbulo inferior, bronquio del segmento basal medial (B VII)    | 42 Pulmón izquierdo, lóbulo inferior, bronquio del segmento anteromedial basal (B VII+VIII) |
| 21 Pulmón derecho, lóbulo inferior, segmento basal anterior (S VIII)              | 43 Pulmón izquierdo, lóbulo inferior, segmento basal lateral (S IX)                         |
| 22 Pulmón derecho, lóbulo inferior, bronquio del segmento basal anterior (B VIII) |   |

Español

- 44 Pulmón izquierdo, lóbulo inferior, bronquio del segmento basal lateral (B IX)
- 45 Pulmón izquierdo, lóbulo inferior, segmento basal posterior (S X)
- 46 Pulmón izquierdo, lóbulo inferior, bronquio del segmento basal posterior (B X)
- 47 Esófago
- 48 Tráquea
- 49 Tronco braquiocefálico
- 50 Vena braquiocefálica izquierda
- 51 Vena braquiocefálica derecha
- 52 Arteria pulmonar derecha
- 53 Venas pulmonares derechas
- 54 Vena cava superior
- 55 Aorta ascendente
- 56 Atrio derecho
- 57 Aurícula derecha
- 58 Arteria coronaria derecha
- 59 Ventrículo derecho
- 60 Pleura parietal
- 61 Diafragma
- 62 Arteria subclavia izquierda
- 63 Arteria carótida común izquierda
- 64 Cayado de la aorta
- 65 Bronquio principal izquierdo
- 66 Arteria pulmonar izquierda
- 67 Vena pulmonar izquierda
- 68 Tronco pulmonar
- 69 Bronquio principal derecho
- 70 Aurícula izquierda
- 71 Arteria coronaria izquierda
- 72 Ventrículo izquierdo
- 73 Vértice
- 74 Vena cava inferior
- 75 Pericardio
- 76 Aorta descendente
- 77 Médula espinal
- 78 Costilla
- 79 Músculo dorsal ancho
- 80 Vértebra torácica
- 81 Trapecio
- 82 Músculo erector de la columna
- 83 Vena de estructura impar



# Instrucciones de montaje

Español

## Corazón

1. Monte su corazón siguiendo las instrucciones de la página 24.

## Pulmón derecho

Ponga el modelo en posición y ordene las piezas, tal y como se indica en la imagen de la página 25.

2. En primer lugar, inserte el segmento basal medial [S VII] (19) del lóbulo inferior en la parte interna de la base, cubriendo las zonas que en la imagen 25 están perfiladas en color. En la página 26 se indica la posición correcta. Luego gire el modelo en el sentido contrario a las agujas del reloj para que quede posicionado como se indica en la imagen de la página 27.
3. Inserte ahora el segmento basal posterior [S X] (25) del lóbulo inferior en la parte posterior de la base, cubriendo las zonas que en la página 28 están perfiladas en color. Gire luego el modelo en el sentido de las agujas del reloj para que quede colocado como se indica en la imagen de la página 29.
4. Inserte ahora el segmento basal lateral [S IX] (23) del lóbulo inferior en la parte externa de la base, cubriendo las zonas perfiladas en color en la imagen de la página 30.
5. Inserte ahora el segmento basal anterior [S VIII] (21) del lóbulo inferior en la cara anterior de la base, cubriendo las zonas que en la imagen de la página 30 aparecen perfiladas en color. La posición definitiva correcta es la indicada en la página 31. Cuando acabe, gire el modelo en el sentido de las agujas del reloj hasta que quede posicionado como se indica en la imagen de la página 32.
6. Inserte ahora el segmento medial [S V] (13) del lóbulo central en la parte interna cubriendo aquellas zonas perfiladas de color en la imagen de la página 32. La posición correcta está indicada en la imagen de la página 33. Luego gire el modelo en sentido contrario a las agujas del reloj hasta que quede posicionado como se indica en la imagen de la página 34.
7. Inserte ahora por la parte externa, el segmento lateral [S IV] (11) del lóbulo medio cubriendo aquellas zonas que en la imagen de la página 34 aparecen perfiladas en color. La posición correcta está indicada en la página 35. Luego gire el modelo en sentido contrario a las agujas del reloj de modo que quede posicionado como se indica en la imagen de la página 36.
8. Inserte ahora por arriba el segmento superior [S VI] (17) del lóbulo inferior cubriendo aquellas zonas que en la imagen de la página 36 aparecen perfiladas en color. La posición correcta está indicada en la página 37. Luego gire el modelo en el sentido de las agujas del reloj de modo que quede posicionado como se indica en la imagen de la página 37.
9. Inserte ahora por atrás el segmento posterior [S II] (5) del lóbulo superior cubriendo aquellas zonas que en la imagen de la página 37 aparecen perfiladas en color. La posición correcta está indicada en la página 38. Luego gire el modelo en el sentido de las agujas del reloj de modo que quede posicionado como se indica en la imagen de la página 38.
10. Inserte ahora el segmento anterior [S III] (7) en la parte anterior del lóbulo superior cubriendo aquellas zonas que en la imagen de la página 38 aparecen perfiladas en color. La posición correcta está indicada en la página 39.
11. Por último, inserte por arriba el segmento apical [S I] (3) del lóbulo superior cubriendo aquellas zonas que en la imagen de la página 39 aparecen perfiladas en color. La posición correcta está indicada en la página 39.

Español

# Instrucciones de montaje

## Pulmón izquierdo (rojo)

Posicione el modelo y ordene las piezas tal y como se indica en la imagen de la página 40.

12. En primer lugar, inserte el segmento basal anteromedial [S VII + VIII] (41) del lóbulo inferior en la parte anterior interna de la base, cubriendo las zonas que en la imagen de la página 40 están perfiladas en color. En la página 41 se indica la posición correcta.
13. Inserte ahora el segmento basal lateral [S IX] (43) del lóbulo inferior en la parte exterior de la base, cubriendo las zonas que en la página 42 están perfiladas en color. La posición correcta se indica en la página 43. Gire luego el modelo en el sentido de las agujas del reloj para que quede colocado como se indica en la imagen de la página 43.
14. Inserte ahora el segmento basal posterior [S X] (45) del lóbulo inferior en la parte posterior de la base, cubriendo las zonas que en la página 43 están perfiladas en color. La posición correcta se indica en la página 44.
15. Inserte ahora por arriba el segmento superior [S VI] (39) del lóbulo inferior, cubriendo las zonas que en la página 45 están perfiladas en color. La posición correcta se indica en la página 46. Gire luego el modelo en el sentido contrario a las agujas del reloj para que quede colocado como se indica en la imagen de la página 46.
16. Inserte ahora por abajo el segmento lingular inferior [S V] (35) del lóbulo superior, cubriendo las zonas que en la página 46 están perfiladas en color. La posición correcta se indica en la página 47.
17. Inserte ahora por arriba el segmento lingular superior [S IV] (33) del lóbulo superior, cubriendo las zonas que en la página 47 están perfiladas en color. La posición correcta se indica en la imagen de la derecha de la página 47.
18. Inserte ahora por delante el segmento anterior [S III] (31) del lóbulo superior, cubriendo las zonas que en la página 47 están perfiladas en color. La posición correcta se indica en la imagen de la izquierda de la página 48. Gire luego el modelo en el sentido de las agujas del reloj para que quede colocado como se indica en la imagen de la página 48.
19. Por último, inserte por la parte de abajo trasera el segmento apicoposterior [S I + II] (29) del lóbulo superior, cubriendo las zonas que en la página 48 están perfiladas en color. La posición correcta se indica en la imagen de la derecha de la página 48.

# Poumon segmenté en 20 pièces

Français

Le modèle „organes thoraciques avec poumons segmentés“ montre les organes et les structures de la cavité thoracique. On y trouve les poumons droit et gauche avec leurs lobes, le cœur, le péricarde, les grands vaisseaux proches du cœur, de même que la trachée artère et l'œsophage. Les deux poumons se démantèlent en segments. Les bronches segmentaires sont représentées de couleurs différentes dans les poumons. Sous les structures de la cavité thoracique se trouve le diaphragme avec la partie correspondante de la plèvre pariétale. Au niveau de la colonne vertébrale thoracique inférieure, les structures anatomiques sont découpées horizontalement derrière l'œsophage et l'aorte thoracique.

Outre sa fonction de représentation des organes et des structures de la cavité thoracique, ce modèle permet de mieux comprendre les segments pulmonaires en tant qu'éléments isolés des différents lobes accompagnés de leur bronche segmentaire. Les segments peuvent être atteints séparément par des maladies et peuvent être éliminés individuellement chirurgicalement. Ils peuvent être examinés et identifiés par des procédés bronchoscopiques et radiologiques. C'est pourquoi la connaissance de l'anatomie de ces segments est très importante pour le diagnostic et la thérapie de diverses maladies pulmonaires.

- 1 Poumon droit
- 2 Lobe supérieur du poumon droit
- 3 Apical du lobe supérieur du poumon droit
- 4 Bronche segmentaire apical (B I) du lobe supérieur du poumon droit
- 5 Segment postérieur du lobe supérieur du poumon droit
- 6 Bronche segmentaire postérieure (B II) du lobe supérieur du poumon droit
- 7 Segment antérieur (S III) du lobe supérieur du poumon droit
- 8 Bronche du segment antérieur (B III) du lobe supérieur du poumon droit
- 9 Fissure horizontale du poumon droit
- 10 Lobe moyen du poumon droit
- 11 Segment latérale (S IV) du lobe moyen du poumon droit
- 12 Bronche du segment latérale (B IV) du lobe moyen du poumon droit
- 13 Segment médiane (S V) du lobe moyen du poumon droit
- 14 Bronche segmentaire médiane (B V) du lobe moyen du poumon droit
- 15 Fissure oblique du poumon droit
- 16 Lobe inférieur du poumon droit
- 17 Segment supérieur (S VI) du lobe inférieur du poumon droit
- 18 Bronche du segment supérieur (B V) du lobe inférieur du poumon droit
- 19 Segment médial basal (S VII) du lobe inférieur du poumon droit
- 20 Bronche secondaire basal médial (B VII) du lobe inférieur du poumon droit
- 21 Segment antérieur basal (S VIII) du lobe inférieur du poumon droit
- 22 Bronche segmentaire antérieure basal (B VIII) du lobe inférieur du poumon droit
- 23 Segment latéral basal (S IX) du lobe inférieur du poumon droit
- 24 Bronche segmentaire latérale basal (B IX) du lobe inférieur du poumon droit
- 25 Segment postérieur basal (S X) du lobe inférieur du poumon droit
- 26 Bronche segmentaire postérieure basal (B X) du lobe inférieur du poumon droit
- 27 Poumon gauche
- 28 Lobe supérieur du poumon gauche
- 29 Segment apicopostérieur (S I + II) du lobe supérieur du poumon gauche
- 30 Bronche segmentaire apicopostérieure (B I + II) du lobe supérieur du poumon gauche
- 31 Segment antérieur (S III) du lobe supérieur du poumon gauche
- 32 Bronche segmentaire antérieure (B III) du lobe supérieur du poumon gauche
- 33 Segment supérieur linguale (S IV) du lobe supérieur du poumon gauche
- 34 Bronche supérieure linguale (B IV) du lobe supérieur du poumon gauche
- 35 Segment inférieur linguale (S IV) du lobe supérieur du poumon gauche
- 36 Bronche inférieure linguale (B V) du lobe supérieur du poumon gauche
- 37 Fissure oblique du poumon gauche
- 38 Lobe inférieur du poumon gauche
- 39 Segment supérieur (S VI) du lobe inférieur du poumon gauche
- 40 Bronche segmentaire supérieure (B VI) du lobe inférieur du poumon gauche
- 41 Segment antéro-médiale basal (S VII + VIII) du lobe inférieur du poumon gauche
- 42 Bronche segmentaire antéro-médiale basal (B VII + VIII) du lobe supérieur du poumon gauche

Français

- 43 Segment latéral basal (S IX) du lobe inférieur du poumon gauche
- 44 Bronche segmentaire latérale basal (B IX) du lobe inférieur du poumon gauche
- 45 Segment postérieur basal (S X) du lobe inférieur du poumon gauche
- 46 Bronche segmentaire postérieure basal (B X) du lobe inférieur du poumon gauche
- 47 Œsophage
- 48 Trachée
- 49 Tronc brachiocéphalique (ou artère brachiocéphalique)
- 50 Veine brachiocéphalique gauche
- 51 Veine brachiocéphalique droite
- 52 Artère pulmonaire droite
- 53 Veine pulmonaire droite
- 54 Veine cave supérieure
- 55 Aorte ascendante
- 56 Parti oreillette droite
- 57 Pavillon de l'oreillette droite
- 58 Artère coronaire droite
- 59 Ventricule droit
- 60 Plèvre pariétale
- 61 Diaphragme
- 62 Artère subclavienne gauche
- 63 Artère carotide commune gauche
- 64 Arc aortique
- 65 Bronche principale gauche
- 66 Artère pulmonaire gauche
- 67 Veine pulmonaire supérieure gauche
- 68 Tronc pulmonaire
- 69 Bronche principale droite
- 70 Pavillon de l'oreillette gauche
- 71 Artère coronaire gauche
- 72 Ventricule gauche
- 73 Sommet (ou pointe) cardiaque
- 74 Veine cave inférieure
- 75 Péricarde
- 76 Aorte descendante
- 77 Moelle épinière
- 78 Côte
- 79 Muscle grand dorsal
- 80 Vertèbre thoracique
- 81 Muscle trapèze
- 82 Muscle érecteur du rachis
- 83 Veine azygos

# Guide de montage

Français

## Cœur

1. Insérez le cœur suivant l'illustration de la page 24.

## Poumon droit (vert)

Positionnez le modèle et triez les segments comme représenté sur le schéma de la page 25.

2. Insérez d'abord le segment basal médial [S VII] (19) du lobe inférieur à la base à l'intérieur. Pour cela, amenez les surfaces entourées en couleur sur le schéma de la page 25 en recouvrement. Le schéma de la page 26 montre la bonne position. Tournez ensuite le modèle dans le sens inverse des aiguilles d'une montre jusqu'à ce qu'il soit à peu près dans la position indiquée par le schéma de la page 27.
3. Insérez maintenant le segment basal postérieur [S X] (25) du lobe inférieur de l'arrière à la base. Pour cela, amenez les surfaces entourées en couleur sur le schéma de la page 27 en recouvrement. Le schéma de la page 28 montre la bonne position. Tournez ensuite le modèle dans le sens des aiguilles d'une montre jusqu'à ce qu'il soit à peu près dans la position indiquée par le schéma de la page 29.
4. Insérez maintenant le segment basal latéral [S IX] (23) du lobe inférieur de la base vers l'extérieur. Pour cela, amenez les surfaces entourées en couleur sur le schéma de la page 29 en recouvrement. Le schéma de la page 30 montre la bonne position.
5. Insérez maintenant le segment basal antérieur [S VIII] (21) du lobe inférieur de la base vers l'avant. Pour cela, amenez les surfaces entourées en couleur sur le schéma de la page 30 en recouvrement. Le schéma de la page 31 montre la bonne position. Tournez ensuite le modèle dans le sens des aiguilles d'une montre jusqu'à ce qu'il soit à peu près dans la position indiquée par le schéma de la page 32.
6. Insérez maintenant le segment médial [S V] (13) du lobe moyen vers l'intérieur. Pour cela, amenez les surfaces entourées en couleur sur le schéma de la page 32 en recouvrement. Le schéma de la page 33 montre la bonne position. Tournez ensuite le modèle dans le sens inverse des aiguilles d'une montre jusqu'à ce qu'il soit à peu près dans la position indiquée par le schéma de la page 34.
7. Insérez maintenant le segment latéral [S IV] (11) du lobe moyen vers l'extérieur. Pour cela, amenez les surfaces entourées en couleur sur le schéma de la page 34 en recouvrement. Le schéma de la page 35 montre la bonne position. Tournez ensuite le modèle dans le sens inverse des aiguilles d'une montre jusqu'à ce qu'il soit à peu près dans la position indiquée par le schéma de la page 36.
8. Insérez maintenant le segment supérieur [S VI] (17) du lobe inférieur en haut. Pour cela, amenez les surfaces entourées en couleur sur le schéma de la page 36 en recouvrement. Le schéma de la page 37 montre la bonne position. Tournez ensuite le modèle dans le sens des aiguilles d'une montre jusqu'à ce qu'il soit à peu près dans la position indiquée par le schéma de la page 37.
9. Insérez maintenant le segment postérieur [S II] (5) du lobe supérieur vers l'arrière. Pour cela, amenez les surfaces entourées en couleur sur le schéma de la page 37 en recouvrement. Le schéma de la page 38 montre la bonne position. Tournez ensuite le modèle dans le sens des aiguilles d'une montre jusqu'à ce qu'il soit à peu près dans la position indiquée par le schéma de la page 38.
10. Insérez maintenant le segment antérieur [S III] (7) du lobe supérieur à l'avant. Pour cela, amenez les surfaces entourées en couleur sur le schéma de la page 38 en recouvrement. Le schéma de gauche de la page 39 montre la bonne position.
11. Insérez maintenant le segment apical [S I] (3) du lobe supérieur en haut. Pour cela, amenez les surfaces entourées en couleur sur le schéma de gauche de la page 39 en recouvrement. Le schéma de droite de la page 39 montre la bonne position.

Français

## Poumon gauche (rouge)

Positionnez le modèle et triez les segments comme représenté sur le schéma de la page 40.

12. Insérez d'abord le segment basal antéromédial [S VII + VIII] (41) du lobe inférieur à l'intérieur à l'avant. Pour cela, amenez les surfaces entourées en couleur sur le schéma de la page 40 en recouvrement. Le schéma de la page 41 montre la bonne position.
13. Insérez maintenant le segment basal latéral [S IX] (43) du lobe inférieur par la base à l'extérieur. Pour cela, amenez les surfaces entourées en couleur sur le schéma de la page 42 en recouvrement. Le schéma de la page 43 montre la bonne position. Tournez ensuite le modèle dans le sens des aiguilles d'une montre jusqu'à ce qu'il soit à peu près dans la position indiquée par le schéma de la page 43.
14. Insérez maintenant le segment basal postérieur [S X] (45) du lobe inférieur à l'arrière de la base. Pour cela, amenez les surfaces entourées en couleur sur le schéma de la page 43 en recouvrement. Le schéma de la page 44 montre la bonne position.
15. Insérez maintenant le segment supérieur [S VI] (39) du lobe inférieur en haut. Pour cela, amenez les surfaces entourées en couleur sur le schéma de la page 45 en recouvrement. Le schéma de la page 46 montre la bonne position. Tournez ensuite le modèle dans le sens inverse des aiguilles d'une montre jusqu'à ce qu'il soit à peu près dans la position indiquée par le schéma de la page 46.
16. Insérez maintenant le segment linguale inférieur [SV] (35) du lobe supérieur en bas. Pour cela, amenez les surfaces entourées en couleur sur le schéma de la page 46 en recouvrement. Le schéma de gauche de la page 47 montre la bonne position.
17. Insérez maintenant le segment linguale supérieur [S IV] (33) du lobe supérieur en haut. Pour cela, amenez les surfaces entourées en couleur sur le schéma de gauche de la page 47 en recouvrement. Le schéma de droite de la page 47 montre la bonne position.
18. Insérez maintenant le segment antérieur [S III] (31) du lobe supérieur vers l'avant. Pour cela, amenez les surfaces entourées en couleur sur le schéma de droite de la page 47 en recouvrement. Le schéma de gauche de la page 48 montre la bonne position. Tournez ensuite le modèle dans le sens des aiguilles d'une montre jusqu'à ce qu'il soit à peu près dans la position indiquée par le schéma de gauche de la page 48.
19. Insérez maintenant le segment apicopostérieur [S I+ II] (29) du lobe supérieur à l'arrière en haut. Pour cela, amenez les surfaces entourées en couleur sur le schéma de gauche de la page 48 en recouvrement. Le schéma de droite de la page 48 montre la bonne position.

# Pulmão segmentado 20 partes

Português

O modelo „Órgãos torácicos com pulmões segmentados“ mostra os órgãos e as estruturas da cavidade torácica. Inclui o pulmão direito e o esquerdo com os seus lobos pulmonares, o coração, o pericárdio, os vasos sanguíneos grandes próximos do coração, bem como, o esófago e a traquéia. Ambos os pulmões podem ser decompostos nos seus segmentos. Dentro dos pulmões, os brônquios segmentais estão diferenciados a cores. Por baixo das estruturas da cavidade torácica encontra-se o diafragma com a respetiva secção da pleura. À altura da coluna vertebral torácica inferior estão recortadas na horizontal as estruturas anatómicas atrás do esófago e da aorta torácica.

Para além da representação dos órgãos e estruturas da cavidade torácica, este modelo serve para uma melhor compreensão dos segmentos pulmonares como módulos isolados de cada lobo com respetivamente um brânquio segmental próprio. Os segmentos podem adoecer isoladamente e podem ser individualmente removidos por cirurgia. Eles podem ser analisados e identificados com métodos bronquioscópicos e roentgenológicos. Por isso, é tão importante conhecer a anatomia dos segmentos para o diagnóstico e terapia de diferentes doenças pulmonares.

- |  |  |
|--|--|
| 1 Pulmão direito   | 23 Pulmão direito, lobo inferior, segmento basal lateral (S IX)                      |
| 2 Pulmão direito, lobo superior  | 24 Pulmão direito, lobo inferior, brânquio segmental basal lateral (B IX)            |
| 3 Pulmão direito, lobo superior, segmento apical (S I)                       | 25 Pulmão direito, lobo inferior, segmento basal posterior (S X)                     |
| 4 Pulmão direito, lobo superior, brânquio segmental apical (B I)             | 26 Pulmão direito, lobo inferior, brânquio segmental basal posterior (B X)           |
| 5 Pulmão direito, lobo superior, segmento posterior (S II)                   | 27 Pulmão esquerdo   |
| 6 Pulmão direito, lobo superior, brânquio segmental posterior (B II)         | 28 Pulmão esquerdo, lobo superior  |
| 7 Pulmão direito, lobo superior, segmento anterior (S III)                   | 29 Pulmão esquerdo, lobo superior, segmento ápico-posterior (S I+II)                 |
| 8 Pulmão direito, lobo superior, brânquio segmental anterior (B III)         | 30 Pulmão esquerdo, lobo superior, brânquio segmental ápico-posterior (B I+II)       |
| 9 Fissura horizontal do pulmão direito                                       | 31 Pulmão esquerdo, lobo superior, segmento anterior (S III)                         |
| 10 Pulmão direito, lobo médio  | 32 Pulmão esquerdo, lobo superior, brânquio segmental anterior (B III)               |
| 11 Pulmão direito, lobo médio, segmento lateral (S4)                         | 33 Pulmão esquerdo, lobo superior, segmento lingular superior (S IV)                 |
| 12 Pulmão direito, lobo médio, brânquio segmental lateral (B IV)             | 34 Pulmão esquerdo, lobo superior, brânquio segmental lingular superior (B IV)       |
| 13 Pulmão direito, lobo médio, segmento medial (S V)                         | 35 Pulmão esquerdo, lobo superior, segmento lingular inferior (S V)                  |
| 14 Pulmão direito, lobo médio, brânquio segmental medial (B V)               | 36 Pulmão esquerdo, lobo superior, brânquio segmental lingular inferior (B V)        |
| 15 Fissura oblíqua do pulmão direito   | 37 Fissura oblíqua do pulmão esquerdo  |
| 16 Pulmão direito, lobo inferior   | 38 Pulmão esquerdo, lobo inferior  |
| 17 Pulmão direito, lobo inferior, segmento superior (S VI)                   | 39 Pulmão esquerdo, lobo inferior, segmento superior (S VI)                          |
| 18 Pulmão direito, lobo inferior, brânquio segmental superior (B VI)         | 40 Pulmão esquerdo, lobo inferior, brânquio segmental superior (B VI)                |
| 19 Pulmão direito, lobo inferior, segmento basal medial (S VII)              | 41 Pulmão esquerdo, lobo inferior, segmento basal anteromedial (SVII+VIII)           |
| 20 Pulmão direito, lobo inferior, brânquio segmental basal medial (B VII)    | 42 Pulmão esquerdo, lobo inferior, brânquio segmental basal anteromedial (BVII+VIII) |
| 21 Pulmão direito, lobo inferior, segmento basal anterior (S VIII)           | 43 Pulmão esquerdo, lobo inferior, segmento basal lateral (S IX)                     |
| 22 Pulmão direito, lobo inferior, brânquio segmental basal anterior (B VIII) |  |

Português

- 44 Pulmão esquerdo, lobo inferior, brânquio segmental basal lateral (B IX)
- 45 Pulmão esquerdo, lobo inferior, segmento basal posterior (S X)
- 46 Pulmão esquerdo, lobo inferior, brânquio segmental basal posterior (B X)
- 47 Esófago
- 48 Traquéia
- 49 Tronco braquiocefálico
- 50 Veia braquiocefálica esquerda
- 51 Veia braquiocefálica direita
- 52 Artéria pulmonar direita
- 53 Veias pulmonares direitas
- 54 Veia cava superior
- 55 Aorta ascendente
- 56 Trio cardíaco direito
- 57 Aurícula direita
- 58 Artéria coronária direita
- 59 Ventrículo direito
- 60 Pleura parietal
- 61 Diafragma
- 62 Artéria subclávia esquerda
- 63 Artéria carótida comum esquerda
- 64 Arco da aorta
- 65 Brânquio principal esquerdo
- 66 Artéria pulmonar esquerda
- 67 Veias pulmonares esquerdas
- 68 Tronco pulmonar
- 69 Brânquio principal direito
- 70 Aurícula esquerda
- 71 Artéria coronária esquerda
- 72 Ventrículo esquerdo
- 73 Ápice do coração
- 74 Veia cava inferior
- 75 Pericárdio
- 76 Aorta descendente
- 77 Medula espinhal
- 78 Costela
- 79 Músculo latíssimo dorsal
- 80 Vértebra torácica
- 81 Músculo trapézio
- 82 Músculo eretor da espinha
- 83 Veine azygos

# Guide de montage

Português

## Cœur

1. Insérez le cœur suivant l'illustration de la page 24.

## Poumon droit (vert)

Positionnez le modèle et triez les segments comme représenté sur le schéma de la page 25.

2. Insérez d'abord le segment basal médial [S VII] (19) du lobe inférieur à la base à l'intérieur. Pour ce faire, amenez les surfaces entourées en couleur sur le schéma de la page 25 en recouvrement. Le schéma de la page 26 montre la bonne position. Tournez ensuite le modèle dans le sens inverse des aiguilles d'une montre jusqu'à ce qu'il soit à peu près dans la position indiquée par le schéma de la page 27.

3. Insérez maintenant le segment basal postérieur [S X] (25) du lobe inférieur à l'arrière à la base. Pour ce faire, amenez les surfaces entourées en couleur sur le schéma de la page 27 en recouvrement. Le schéma de la page 28 montre la bonne position. Tournez ensuite le modèle dans le sens des aiguilles d'une montre jusqu'à ce qu'il soit à peu près dans la position indiquée par le schéma de la page 29.

4. Insérez maintenant le segment basal latéral [S IX] (23) du lobe inférieur à la base à l'extérieur. Pour ce faire, amenez les surfaces entourées en couleur sur le schéma de la page 29 en recouvrement. Le schéma de la page 30 montre la bonne position.

5. Insérez maintenant le segment basal antérieur [S VIII] (21) du lobe inférieur à la base à l'avant. Pour ce faire, amenez les surfaces entourées en couleur sur le schéma de la page 30 en recouvrement. Le schéma de la page 31 montre la bonne position. Tournez ensuite le modèle dans le sens des aiguilles d'une montre jusqu'à ce qu'il soit à peu près dans la position indiquée par le schéma de la page 32.

6. Insérez maintenant le segment médial [S V] (13) du lobe moyen à l'intérieur. Pour ce faire, amenez les surfaces entourées en couleur sur le schéma de la page 32 en recouvrement. Le schéma de la page 33 montre la bonne position. Tournez ensuite le modèle dans le sens inverse des aiguilles d'une montre jusqu'à ce qu'il soit à peu près dans la position indiquée par le schéma de la page 34.

7. Insérez maintenant le segment latéral [S IV] (11) du lobe moyen à l'extérieur. Pour ce faire, amenez les surfaces entourées en couleur sur le schéma de la page 34 en recouvrement. Le schéma de la page 35 montre la bonne position. Tournez ensuite le modèle dans le sens inverse des aiguilles d'une montre jusqu'à ce qu'il soit à peu près dans la position indiquée par le schéma de la page 36.

8. Insérez maintenant le segment supérieur [S VI] (17) du lobe inférieur en haut. Pour ce faire, amenez les surfaces entourées en couleur sur le schéma de la page 36 en recouvrement. Le schéma de la page 37 montre la bonne position. Tournez ensuite le modèle dans le sens des aiguilles d'une montre jusqu'à ce qu'il soit à peu près dans la position indiquée par le schéma de la page 37.

9. Insérez maintenant le segment postérieur [S II] (5) du lobe supérieur à l'arrière. Pour ce faire, amenez les surfaces entourées en couleur sur le schéma de la page 37 en recouvrement. Le schéma de la page 38 montre la bonne position. Tournez ensuite le modèle dans le sens des aiguilles d'une montre jusqu'à ce qu'il soit à peu près dans la position indiquée par le schéma de la page 38.

10. Insérez maintenant le segment antérieur [S III] (7) du lobe supérieur à l'avant. Pour ce faire, amenez les surfaces entourées en couleur sur le schéma de la page 38 en recouvrement. Le schéma de gauche de la page 39 montre la bonne position.

11. Insérez maintenant le segment apical [S I] (3) du lobe supérieur en haut. Pour ce faire, amenez les surfaces entourées en couleur sur le schéma de gauche de la page 39 en recouvrement. Le schéma de droite de la page 39 montre la bonne position.

Português

## Poumon gauche (rouge)

Positionnez le modèle et triez les segments comme représenté sur le schéma de la page 40.

12. Insérez d'abord le segment basal antéromédial [S VII + VIII] (41) du lobe inférieur à l'intérieur à l'avant. Pour ce faire, amenez les surfaces entourées en couleur sur le schéma de la page 40 en recouvrement. Le schéma de la page 41 montre la bonne position.

13. Insérez maintenant le segment basal latéral [S IX] (43) du lobe inférieur par la base à l'extérieur. Pour ce faire, amenez les surfaces entourées en couleur sur le schéma de la page 42 en recouvrement. Le schéma de la page 43 montre la bonne position. Tournez ensuite le modèle dans le sens des aiguilles d'une montre jusqu'à ce qu'il soit à peu près dans la position indiquée par le schéma de la page 43.

14. Insérez maintenant le segment basal postérieur [S X] (45) du lobe inférieur à l'arrière à la base. Pour ce faire, amenez les surfaces entourées en couleur sur le schéma de la page 43 en recouvrement. Le schéma de la page 44 montre la bonne position.

15. Insérez maintenant le segment supérieur [S VI] (39) du lobe inférieur en haut. Pour ce faire, amenez les surfaces entourées en couleur sur le schéma de la page 45 en recouvrement. Le schéma de la page 46 montre la bonne position. Tournez ensuite le modèle dans le sens inverse des aiguilles d'une montre jusqu'à ce qu'il soit à peu près dans la position indiquée par le schéma de la page 46.

16. Insérez maintenant le segment linguale inférieur [SV] (35) du lobe supérieur en bas. Pour ce faire, amenez les surfaces entourées en couleur sur le schéma de la page 46 en recouvrement. Le schéma de gauche de la page 47 montre la bonne position.

17. Insérez maintenant le segment linguale supérieur [S IV] (33) du lobe supérieur en haut. Pour ce faire, amenez les surfaces entourées en couleur sur le schéma de gauche de la page 47 en recouvrement. Le schéma de droite de la page 47 montre la bonne position.

18. Insérez maintenant le segment antérieur [S III] (31) du lobe supérieur à l'avant. Pour ce faire, amenez les surfaces entourées en couleur sur le schéma de droite de la page 47 en recouvrement. Le schéma de gauche de la page 48 montre la bonne position. Tournez ensuite le modèle dans le sens des aiguilles d'une montre jusqu'à ce qu'il soit à peu près dans la position indiquée par le schéma de gauche de la page 48.

19. Insérez maintenant le segment apicopostérieur [S I+ II] (29) du lobe supérieur à l'arrière en haut. Pour ce faire, amenez les surfaces entourées en couleur sur le schéma de gauche de la page 48 en recouvrement. Le schéma de droite de la page 48 montre la bonne position.

# Polmone segmentato, 20 pezzi

Italiano

Il modello „Organi del torace con polmoni segmentati“ illustra gli organi e le strutture della cavità toracica. A essa appartengono i polmoni destro e sinistro con i loro lobi, il cuore, il pericardio, i grandi vasi vicini al cuore, nonché la trachea e l'esofago. Entrambi i polmoni possono essere scomposti in segmenti. All'interno dei polmoni, i segmenti bronchiali sono rappresentati con colori diversi. Tra le strutture della cavità toracica vi è il diaframma con la relativa sezione della pleura parietale. All'altezza della porzione inferiore della colonna vertebrale toracica, le strutture anatomiche dietro l'esofago e l'aorta toracica sono sezionate orizzontalmente.

Oltre che a illustrare gli organi e le strutture della cavità toracica, questo modello è utile per osservare e comprendere i segmenti polmonari come componenti isolati dei singoli lobi, ciascuno con il proprio bronco segmentale. I segmenti possono ammalarli in modo isolato ed essere rimossi chirurgicamente uno a uno. È inoltre possibile analizzarli e identificarli tramite procedure broncoscopiche e radiologiche. La conoscenza dell'anatomia segmentaria assicurata dal modello è di grande importanza per la diagnostica e la terapia delle più diverse patologie polmonari.

- 1 Polmone destro
- 2 Polmone destro, lobo superiore
- 3 Polmone destro, lobo superiore, segmento apicale (S I)
- 4 Polmone destro, lobo superiore, bronco segmentale apicale (B I)
- 5 Polmone destro, lobo superiore, segmento posteriore (S II)
- 6 Polmone destro, lobo superiore, bronco segmentale posteriore (B II)
- 7 Polmone destro, lobo superiore, segmento anteriore (S III)
- 8 Polmone destro, lobo superiore, bronco segmentale anteriore (B III)
- 9 Scissura orizzontale del polmone destro
- 10 Polmone destro, lobo medio
- 11 Polmone destro, lobo medio, segmento laterale (S IV)
- 12 Polmone destro, lobo medio, bronco segmentale laterale (B IV)
- 13 Polmone destro, lobo medio, segmento mediale (S IV)
- 14 Polmone destro, lobo medio, bronco segmentale mediale (B V)
- 15 Scissura obliqua del polmone destro
- 16 Polmone destro, lobo inferiore
- 17 Polmone destro, lobo inferiore, segmento superiore (S VI)
- 18 Polmone destro, lobo inferiore, bronco segmentale superiore (B VI)
- 19 Polmone destro, lobo inferiore, segmento basale mediale (S VII)
- 20 Polmone destro, lobo inferiore, bronco segmentale basale mediale (B VII)
- 21 Polmone destro, lobo inferiore, segmento basale anteriore (S VIII)
- 22 Polmone destro, lobo inferiore, bronco segmentale basale anteriore (B VIII)
- 23 Polmone destro, lobo inferiore, segmento basale laterale (S IX)
- 24 Polmone destro, lobo inferiore, bronco segmentale basale laterale (B IX)
- 25 Polmone destro, lobo inferiore, segmento basale posteriore (S X)
- 26 Polmone destro, lobo inferiore, bronco segmentale basale posteriore (B X)
- 27 Polmone sinistro
- 28 Polmone sinistro, lobo superiore
- 29 Polmone sinistro, lobo superiore, segmento apicale posteriore (S I+II)
- 30 Polmone sinistro, lobo superiore, bronco segmentale apicale posteriore (B I+II)
- 31 Polmone sinistro, lobo superiore, segmento anteriore (S III)
- 32 Polmone sinistro, lobo superiore, bronco segmentale anteriore (B III)
- 33 Polmone sinistro, lobo superiore, segmento linguare superiore (S IV)
- 34 Polmone sinistro, lobo superiore, bronco segmentale linguare superiore (B IV)
- 35 Polmone sinistro, lobo superiore, segmento linguare inferiore (S V)
- 36 Polmone sinistro, lobo superiore, bronco segmentale linguare inferiore (B V)
- 37 Scissura obliqua del polmone sinistro
- 38 Polmone sinistro, lobo inferiore
- 39 Polmone sinistro, lobo inferiore, segmento superiore (S VI)
- 40 Polmone sinistro, lobo inferiore, bronco segmentale superiore (B VI)
- 41 Polmone sinistro, lobo inferiore, segmento basale antero-mediale (S VII+VIII)
- 42 Polmone sinistro, lobo inferiore, bronco segmentale basale antero-mediale (B VII+VIII)
- 43 Polmone sinistro, lobo inferiore, segmento basale laterale (S9)

Italiano

- 44 Polmone sinistro, lobo inferiore, bronco segmentale basale laterale B9
- 45 Polmone sinistro, lobo inferiore, segmento basale posteriore (S10)
- 46 Polmone sinistro, lobo inferiore, bronco segmentale basale posteriore B10
- 47 Esofago
- 48 Trachea
- 49 Tronco arterioso brachio-cefalico
- 50 tronco venoso brachio-cefalico di sinistra
- 51 tronco venoso brachio-cefalico di destra
- 52 arteria polmonare destra
- 53 Vene polmonari destre
- 54 Vena cava superiore
- 55 Aorta ascendente
- 56 Atrio cardiaco destro
- 57 Auricola destra
- 58 Arteria coronaria destra
- 59 Ventricolo destro
- 60 Pleura parietale
- 61 Diaframma
- 62 Arteria succlavia sinistra
- 63 Arteria carotide comune sinistra
- 64 Arco aortico
- 65 Bronco principale sinistro
- 66 arteria polmonare sinistra
- 67 Vena polmonare sinistra
- 68 Tronco polmonare
- 69 Bronco principale destro
- 70 Auricola sinistra
- 71 Arteria coronaria sinistra
- 72 Ventricolo sinistro
- 73 Apice cardiaco
- 74 Vena cava inferiore
- 75 Pericardio
- 76 Aorta discendente
- 77 Midollo spinale
- 78 Costa
- 79 Muscolo grande dorsale
- 80 Vertebra toracica
- 81 Muscolo trapezio
- 82 Muscolo sacro-spinale (muscolo erettore della colonna vertebrale)
- 83 Vena azygos

# Istruzioni di montaggio

Italiano

## **Cuore**

1. Montare il cuore come descritto nella figura a pagina 24.

## **Polmone destro (verde)**

Posizionare il modello e riordinare i segmenti come illustrato nella figura a pagina 25.

2. Innanzitutto, inserire all'interno della base il segmento basale mediale (S VII) (19) del lobo inferiore. Come copertura, utilizzare le superfici evidenziate da contorni colorati nella figura a pagina 25. La posizione corretta è illustrata nella figura a pagina 26. Infine, ruotare il modello in senso antiorario, in modo che sia orientato come nella figura a pagina 27.
3. Ora, inserire dietro la base il segmento basale posteriore (S X) (25) del lobo inferiore. Come copertura, utilizzare le superfici evidenziate da contorni colorati nella figura a pagina 27. La posizione corretta è illustrata nella figura a pagina 28. Infine, ruotare il modello in senso orario, in modo che sia orientato come nella figura a pagina 29.
4. Ora, inserire all'esterno della base il segmento basale laterale (S IX) (23) del lobo inferiore. Come copertura, utilizzare le superfici evidenziate da contorni colorati nella figura a pagina 29. La posizione corretta è illustrata nella figura a pagina 30.
5. Ora, inserire davanti alla base il segmento basale anteriore (S VIII) (21) del lobo inferiore. Come copertura, utilizzare le superfici evidenziate da contorni colorati nella figura a pagina 30. La posizione corretta è illustrata nella figura a pagina 31. Infine, ruotare il modello in senso orario, in modo che sia orientato come nella figura a pagina 32.
6. Inserire all'interno il segmento mediale (S V) (13) del lobo medio. Come copertura, utilizzare le superfici evidenziate da contorni colorati nella figura a pagina 32. La posizione corretta è illustrata nella figura a pagina 33. Infine, ruotare il modello in senso antiorario, in modo che sia orientato come nella figura a pagina 34.
7. Inserire all'esterno il segmento laterale (S IV) (11) del lobo medio. Come copertura, utilizzare le superfici evidenziate da contorni colorati nella figura a pagina 34. La posizione corretta è illustrata nella figura a pagina 35. Infine, ruotare il modello in senso antiorario, in modo che sia orientato come nella figura a pagina 36.
8. Inserire alla sommità il segmento superiore (S VI) (17) del lobo inferiore. Come copertura, utilizzare le superfici evidenziate da contorni colorati nella figura a pagina 36. La posizione corretta è illustrata nella figura a pagina 37. Infine, ruotare il modello in senso orario, in modo che sia orientato come nella figura a pagina 37.
9. Inserire dietro il segmento posteriore (S II) (5) del lobo superiore. Come copertura, utilizzare le superfici evidenziate da contorni colorati nella figura a pagina 37. La posizione corretta è illustrata nella figura a pagina 38. Infine, ruotare il modello in senso orario, in modo che sia orientato come nella figura a pagina 38.
10. Inserire davanti il segmento anteriore (S III) (7) del lobo superiore. Come copertura, utilizzare le superfici evidenziate da contorni colorati nella figura a pagina 38. La posizione corretta è illustrata nella figura sinistra a pagina 39.
11. Inserire alla sommità il segmento apicale (S I) (3) del lobo superiore. Come copertura, utilizzare le superfici evidenziate da contorni colorati nella figura sinistra a pagina 39. La posizione corretta è illustrata nella figura destra a pagina 39.

Italiano

## **Polmone sinistro (rosso)**

Posizionare il modello e riordinare i segmenti come illustrato nella figura a pagina 40.

12. Innanzitutto, inserire anteriormente all'interno della base il segmento basale antero-mediale (S VII + VIII) (41) del lobo inferiore. Come copertura, utilizzare le superfici evidenziate da contorni colorati nella figura a pagina 40. La posizione corretta è illustrata nella figura a pagina 41.
13. Ora, inserire all'esterno della base il segmento basale laterale (S IX) (43) del lobo inferiore. Come copertura, utilizzare le superfici evidenziate da contorni colorati nella figura a pagina 42. La posizione corretta è illustrata nella figura a pagina 43. Infine, ruotare il modello in senso orario, in modo che sia orientato come nella figura a pagina 43.
14. Ora, inserire dietro la base il segmento basale posteriore (S X) (45) del lobo inferiore. Come copertura, utilizzare le superfici evidenziate da contorni colorati nella figura a pagina 43. La posizione corretta è illustrata nella figura a pagina 44.
15. Inserire alla sommità il segmento superiore (S VI) (39) del lobo inferiore. Come copertura, utilizzare le superfici evidenziate da contorni colorati nella figura a pagina 45. La posizione corretta è illustrata nella figura a pagina 46. Infine, ruotare il modello in senso antiorario, in modo che sia orientato come nella figura a pagina 46.
16. Inserire alla base il segmento linguare inferiore (S V) (35) del lobo superiore. Come copertura, utilizzare le superfici evidenziate da contorni colorati nella figura a pagina 46. La posizione corretta è illustrata nella figura sinistra a pagina 47.
17. Inserire alla sommità il segmento linguare superiore (S IV) (33) del lobo superiore. Come copertura, utilizzare le superfici evidenziate da contorni colorati nella figura sinistra a pagina 47. La posizione corretta è illustrata nella figura destra a pagina 47.
18. Inserire davanti il segmento anteriore (S III) (31) del lobo superiore. Come copertura, utilizzare le superfici evidenziate da contorni colorati nella figura destra a pagina 47. La posizione corretta è illustrata nella figura sinistra a pagina 48. Infine, ruotare il modello in senso orario, in modo che sia orientato come nella figura a pagina 48.
19. Inserire sopra posteriormente il segmento apicale posteriore (S I + II) (29) del lobo superiore. Come copertura, utilizzare le superfici evidenziate da contorni colorati nella figura sinistra a pagina 48. La posizione corretta è illustrata nella figura destra a pagina 48.

# 肺区域，20分解モデル

日本語

日本語

このモデルは胸腔内の臓器とその構造を再現しています。  
心臓，左右の肺，そのほかの周辺臓器に分解することができ，左右の肺はさらに肺区域に分解できます。  
区域気管支と適合する肺区域の接合部分はわかりやすいよう色分けされています。  
また，胸膜には接触する各肺区域の形状が線で示されています。

モデルの正面，心肺の下では心膜，横隔膜が確認できます。  
モデルの背側では，胸椎とその周辺組織の水平断面が確認できます。

胸腔内の臓器とその構造だけでなく，各肺区域，区域気管支についても深く学べるので，外科的な肺の切除，X線での撮影，気管支鏡での検査，肺疾患の診断・治療時などの解剖学的構造の確認にも活用いただけます。

- |                         |                         |
|-------------------------|-------------------------|
| 1 右肺                    | 39 左肺，下葉，上-下葉区 [S VI]   |
| 2 右肺，上葉                 | 40 左下葉気管支，上-下葉枝 [B VI]  |
| 3 右肺，上葉，肺尖区 [S I]       | 41 左肺，下葉，前肺底区 [S VIII]  |
| 4 右上葉気管支，肺尖枝 [B I]      | 42 左下葉気管支，前肺底枝 [B VIII] |
| 5 右肺，上葉，後上葉区 [S II]     | 43 左肺，下葉，外側肺底区 [S IX]   |
| 6 右上葉気管支，後上葉枝 [B II]    | 44 左下葉気管支，外側肺底枝 [B IX]  |
| 7 右肺，上葉，前上葉区 [S III]    | 45 左肺，下葉，後肺底区 [S X]     |
| 8 右上葉気管支，前上葉枝 [B III]   | 46 左下葉気管支，後肺底枝 [B X]    |
| 9 右肺の水平裂                | 47 食道                   |
| 10 右肺，中葉                | 48 気管                   |
| 11 右肺，中葉，外側中葉区 [S IV]   | 49 腕頭動脈                 |
| 12 右中葉気管支，外側中葉枝 [B IV]  | 50 左腕頭静脈                |
| 13 右肺，中葉，内側中葉区 [S V]    | 51 右腕頭静脈                |
| 14 右中葉気管支，内側中葉枝 [B V]   | 52 右肺動脈                 |
| 15 右肺の斜裂                | 53 右肺静脈                 |
| 16 右肺，下葉                | 54 上大静脈                 |
| 17 右肺，下葉，上-下葉区 [S VI]   | 55 上行大動脈                |
| 18 右下葉気管支，上-下葉枝 [B VI]  | 56 右心房                  |
| 19 右肺，下葉，内側肺底区 [S VII]  | 57 右心耳                  |
| 20 右下葉気管支，内側肺底枝 [B VII] | 58 右冠状動脈                |
| 21 右肺，下葉，前肺底区 [S VIII]  | 59 右心室                  |
| 22 右下葉気管支，前肺底枝 [B VIII] | 60 壁側胸膜                 |
| 23 右肺，下葉，外側肺底区 [S IX]   | 61 横隔膜                  |
| 24 右下葉気管支，外側肺底枝 [B IX]  | 62 左鎖骨下動脈               |
| 25 右肺，下葉，後肺底区 [S X]     | 63 左総頸動脈                |
| 26 右下葉気管支，後肺底枝 [B X]    | 64 大動脈弓                 |
| 27 左肺                   | 65 左主気管支                |
| 28 左肺，上葉                | 66 左肺動脈                 |
| 29 左肺，上葉，肺尖後区 [S I+II]  | 67 左肺静脈                 |
| 30 左上葉気管支，肺尖後枝 [B I+II] | 68 肺動脈幹                 |
| 31 左肺，上葉，前上葉区 [S III]   | 69 右主気管支                |
| 32 左上葉気管支，前上葉枝 [B III]  | 70 左心耳                  |
| 33 左肺，上葉，上舌区 [S IV]     | 71 左冠状動脈                |
| 34 左上葉気管支，上舌枝 [B IV]    | 72 左心室                  |
| 35 左肺，上葉，下舌区 [S V]      | 73 心尖                   |
| 36 左上葉気管支，下舌枝 [B V]     | 74 下大静脈                 |
| 37 左肺の斜裂                | 75 心膜                   |
| 38 左肺，下葉                | 76 下行大動脈                |

- |          |
|----------|
| 77 脊髄    |
| 78 肋骨    |
| 79 広背筋   |
| 80 胸椎    |
| 81 僧帽筋   |
| 82 脊柱起立筋 |
| 83 奇静脈   |



# 組み立て方法

日本語

## 心臓

1. 心臓周辺の図は24ページに掲載しております。

## 右肺（緑）

モデル本体と右肺の各パーツを25ページの図のように置きます。

2. まず下葉の内側肺底区 [S VII] (19) を土台の内側に設置します。このとき、25ページの図中で黄色の線で示した部分同士をあわせるように設置してください。正しく設置した状態は26ページで確認いただけます。この状態でモデルを反時計方向に回転させ27ページの図の向きにします。
3. 下葉の後肺底区 [S X] (25) をモデル背側に設置します。このとき、27ページの図中で紫の線で示した部分同士を合わせるように設置してください。正しく設置した状態は28ページで確認いただけます。モデルを時計方向に回転させ29ページの図の向きにします。
4. 下葉の外側肺底区 [S IX] (23) をモデル背面外側に設置します。29ページの図中で青の線で示した部分同士を合わせるように設置してください。正しく設置した状態は30ページで確認いただけます。
5. 下葉の前肺底区 [S VIII] (21) をモデル右側面に設置します。30ページの図中で水色の線で示した部分同士を合わせるように設置してください。正しく設置した状態は31ページで確認いただけます。モデルを時計回りに回転させ32ページの図の向きにします。
6. 中葉の内側中葉区 [S V] (13) をモデル正面に設置します。32ページの図で薄黄色の線で示した部分同士を合わせるように設置してください。正しく設置した状態は33ページで確認いただけます。モデルを反時計回りに回転させ34ページの図の向きにします。
7. 中葉の外側中葉区 [S IV] (11) をモデル右側面に設置します。34ページの図で茶色の線で示した部分同士を合わせるように設置してください。正しく設置した状態は35ページで確認いただけます。モデルを反時計回りに回転させ36ページの図の向きにします。
8. 下葉の上-下葉区 [S VII] (17) をモデル背面側に設置します。36ページの図で緑色の線で示した部分同士を合わせるように設置してください。モデルを時計回りに回転させ37ページの図の向きにします。
9. 上葉の後上葉区 [S II] (5) をモデル背面側に設置します。37ページの図で赤茶色の線で示した部分同士を合わせるように設置してください。モデルを時計方向に回転させ38ページの図の向きにします。
10. 上葉の前上葉区 [S III] (7) をモデル正面側に設置します。38ページの図でオレンジ色の線で示した部分同士を合わせるように設置してください。正しく設置した状態は39ページ左側の図のようになります。
11. 上葉の肺尖区 [S I] (3) をモデル上部に設置します。39ページ左側の図で紫色の線で示した部分同士を合わせるように設置してください。正しく設置した状態は39ページ右側の図のようになります。

日本語

# 組み立て方法

## 左肺（赤）

モデル本体と左肺の各パーツを40ページの図のように置きます。

12. まず下葉の前肺底区 [S VIII] (41) をモデル正面の内側に設置します。40ページの図で黄色の線で示した部分同士を合わせるように設置します。正しく設置した状態は41ページで確認いただけます。
13. 下葉の外側肺底区 [S IX] (43) をモデル外側の土台上に設置します。42ページの図で青の線で示した部分同士を合わせるように設置してください。モデルを時計回りに回転させ43ページの図の向きにします。
14. 下葉の後肺底区 [S X] (45) をモデル背側の土台に設置します。43ページの図で紫の線で示した部分同士を合わせるように設置します。正しく設置した状態は44ページで確認いただけます。
15. 下葉の上-下葉区 [S VI] (39) を背面側に設置します。45ページの図で黄緑色の線で示した部分同士を合わせるように設置します。モデルを反時計回りに回転させ46ページの図の向きにします。
16. 上葉の下舌区 [S V] (35) を正面に設置します。46ページの図で薄黄色の線で示した部分同士を合わせるように設置します。正しく設置した状態は47ページの左側の図で確認いただけます。
17. 上葉の上舌区 [S IV] (33) を正面中断に設置します。47ページ左側の図で茶色の線で示した部分同士を合わせるように設置します。正しく設置した状態は47ページ右側の図で確認いただけます。
18. 上葉の前上葉区 [S III] (31) をモデル正面上部に設置します。47ページ右側の図でオレンジ色の線で示した部分同士を合わせるように設置します。モデルを時計回りに回転させ48ページ左側の図の向きにします。
19. 上葉の肺尖後区 [S I + II] (29) をモデル背側の上部に設置します。48ページ左側の図で赤の線で示した部分同士を合わせるように設置します。正しく設置した状態は48ページ右側の図で確認いただけます。

# Сегментированное легкое, 20 частей

Русский

Модель «Органы грудной клетки и сегментированные легкие» демонстрирует органы и структуры грудной полости. Модель включают правое и левое легкое с долями, сердце, перикард, крупные сосуды вокруг сердца, а также трахею и пищевод. Сегменты легкого выполнены в разборном виде; внутри легких сегментарные бронхи окрашены в различные цвета. Структуры, расположенные под грудной клеткой, — это диафрагма и связанная с ней часть плевры. Анатомические структуры позади пищевода и грудной аорты пересечены горизонтально на уровне нижней части грудного отдела позвоночника.

Демонстрируя органы и структуры грудной полости, данная модель помогает лучше понять сегменты легкого как изолированные компоненты отдельных долей, каждый со своим сегментарным бронхом. Очень важно уметь исследовать и обнаруживать все анатомические сегменты при помощи бронхоскопа и рентгенологических методов, поскольку в любом сегменте может возникнуть заболевание, требующее диагностики и специального направленного лечения либо хирургического вмешательства.

- |  |   |
|--|---|
| 1 Правое легкое  | 23 Правое легкое, нижняя доля, латеральный базальный сегмент (S IX)                       |
| 2 Правое легкое, верхняя доля  | 24 Правое легкое, нижняя доля, латеральный базальный сегментарный бронх (B IX)            |
| 3 Правое легкое, верхняя доля, верхушечный сегмент (S I)                       | 25 Правое легкое, нижняя доля, задний базальный сегмент (S X)                             |
| 4 Правое легкое, верхняя доля, верхушечный сегментарный бронх (B I)            | 26 Правое легкое, нижняя доля, задний базальный сегментарный бронх (B X)                  |
| 5 Правое легкое, верхняя доля, задний сегмент (S II)                           | 27 Левое легкое   |
| 6 Правое легкое, верхняя доля, задний сегментарный бронх (B II)                | 28 Левое легкое, верхняя доля   |
| 7 Правое легкое, верхняя доля, передний сегмент (S III)                        | 29 Левое легкое, верхняя доля, верхушечно-задний сегмент (S I+II)                         |
| 8 Правое легкое, верхняя доля, передний сегментарный бронх (B III)             | 30 Левое легкое, верхняя доля, верхушечно-задний сегментарный бронх (B I+II)              |
| 9 Горизонтальная щель правого легкого  | 31 Левое легкое, верхняя доля, передний сегмент (S III)                                   |
| 10 Правое легкое, средняя доля   | 32 Левое легкое, верхняя доля, передний сегментарный бронх (B III)                        |
| 11 Правое легкое, средняя доля, латеральный сегмент (S IV)                     | 33 Левое легкое, верхняя доля, верхний язычковый сегмент (S IV)                           |
| 12 Правое легкое, средняя доля, латеральный сегментарный бронх (B IV)          | 34 Левое легкое, верхняя доля, верхний язычковый бронх (B IV)                             |
| 13 Правое легкое, средняя доля, медиальный сегмент (S V)                       | 35 Левое легкое, верхняя доля, нижний язычковый сегмент (S V)                             |
| 14 Правое легкое, средняя доля, медиальный сегментарный бронх (B V)            | 36 Левое легкое, верхняя доля, нижний язычковый бронх (B V)                               |
| 15 Косая щель правого легкого  | 37 Косая щель левого легкого  |
| 16 Правое легкое, нижняя доля  | 38 Левое легкое, нижняя доля  |
| 17 Правое легкое, нижняя доля, верхний сегмент (S VI)                          | 39 Левое легкое, нижняя доля, верхний сегмент (S VI)                                      |
| 18 Правое легкое, нижняя доля, верхний сегментарный бронх (B VI)               | 40 Левое легкое, нижняя доля, верхний сегментарный бронх (B VI)                           |
| 19 Правое легкое, нижняя доля, медиальный базальный сегмент (S VII)            | 41 Левое легкое, нижняя доля, переднемедиальный базальный сегмент (S VII+VIII)            |
| 20 Правое легкое, нижняя доля, медиальный базальный сегментарный бронх (B VII) | 42 Левое легкое, нижняя доля, переднемедиальный базальный сегментарный бронх (B VII+VIII) |
| 21 Правое легкое, нижняя доля, передний базальный сегмент (S VIII)             |   |
| 22 Правое легкое, нижняя доля, передний базальный сегментарный бронх (B VIII)  |   |

Русский

- 43 Левое легкое, нижняя доля, латеральный базальный сегмент (S IX)
- 44 Левое легкое, нижняя доля, латеральный базальный сегментарный бронх (B IX)
- 45 Левое легкое, нижняя доля, задний базальный сегмент (S X)
- 46 Левое легкое, нижняя доля, задний базальный сегментарный бронх (B X)
- 47 Пищевод
- 48 Трахея
- 49 Плечеголовной ствол
- 50 Левая плечеголовная вена
- 51 Правая плечеголовная вена
- 52 Правая легочная артерия
- 53 Правые легочные вены
- 54 Верхняя полая вена
- 55 Восходящая аорта
- 56 Правое предсердие
- 57 Ушко правого предсердия
- 58 Правая коронарная артерия
- 59 Правый желудочек
- 60 Париегальная плевра
- 61 Диафрагма
- 62 Левая подключичная артерия
- 63 Левая общая сонная артерия
- 64 Дуга аорты; аортальная дуга
- 65 Левый главный бронх
- 66 Левая легочная артерия
- 67 Левая легочная вена
- 68 Легочный ствол
- 69 Правый главный бронх
- 70 Ушко левого предсердия
- 71 Левая коронарная артерия
- 72 Левый желудочек
- 73 Верхушка сердца
- 74 Нижняя полая вена
- 75 Перикард
- 76 Нисходящая аорта
- 77 Спинной мозг
- 78 Ребро
- 79 Широчайшая мышца спины
- 80 Грудной позвонок
- 81 Трапециевидная мышца
- 82 Мышца, выпрямляющая позвоночник
- 83 Непарная вена



# 肺分段，20段

中文

这个“带肺分段的胸腔器官”模型展示了胸腔的器官和结构，包括左、右肺及肺叶、心脏、心包膜、心周大血管以及气管和食道。肺模型可拆卸，模型内部的肺段支气管分别以不同颜色显示。胸腔结构以下为横膈膜及胸膜相关部分。食管及胸主动脉后方的解剖结构在下胸椎处水平切断。

除了刻画胸腔内器官和结构，此模型还有助于更好的了解肺段个体肺叶分支，以及各肺分段支气管。用支气管镜及放射学方法检查和识别所有肺段的解剖病理尤为重要，尤其是在某肺段发生病变，需要作出诊断及针对性治疗和手术时。

- 1 右肺
- 2 右肺，上叶
- 3 右肺，上叶，尖段 (S I)
- 4 右肺，上叶，尖段支气管 (B I)
- 5 右肺，上叶，后段 (S II)
- 6 右肺，上叶，后段支气管 (B II)
- 7 右肺，上叶，前段 (S III)
- 8 右肺，上叶，前段支气管 (B III)
- 9 右肺水平裂
- 10 右肺，中叶
- 11 右肺，中叶，外侧段 (S IV)
- 12 右肺，中叶，外侧段支气管 (B IV)
- 13 右肺，中叶，中间段 (S V)
- 14 右肺，中叶，中间段支气管 (B V)
- 15 右肺斜裂
- 16 右肺，下叶
- 17 右肺，下叶，上段 (S VI)
- 18 右肺，下叶，上段支气管 (B VI)
- 19 右肺，下叶，内侧基底段 (S VII)
- 20 右肺，下叶，内侧基底段支气管 (B VII)
- 21 右肺，下叶，前基底段 (S VIII)
- 22 右肺，下叶，前基底段支气管 (B VIII)
- 23 右肺，下叶，外侧基底段 (S IX)
- 24 右肺，下叶，外侧基底段支气管 (B IX)
- 25 右肺，下叶，后基底段 (S X)
- 26 右肺，下叶，后基底段支气管 (B X)
- 27 左肺
- 28 左肺，上叶
- 29 左肺，上叶，尖后段 (S I+II)
- 30 左肺，上叶，尖后段支气管 (B I+II)
- 31 左肺，上叶，前段 (S III)
- 32 左肺，上叶，前段支气管 (B III)
- 33 左肺，上叶，上舌段 (S IV)
- 34 左肺，上叶，上舌段支气管 (B IV)
- 35 左肺，上叶，下舌段 (S V)
- 36 左肺，上叶，下舌段支气管 (B V)
- 37 左肺斜裂
- 38 左肺，下叶
- 39 左肺，下叶，上段 (S VI)
- 40 左肺，下叶，上段支气管 (B VI)
- 41 左肺，下叶，内前基底段 (S VII+VIII)
- 42 左肺，下叶，内前基底段支气管 (B VII+VIII)
- 43 左肺，下叶，外侧基底段 (S IX)
- 44 左肺，下叶，外侧基底段支气管 (B IX)

- 45 左肺，下叶，后基底段 (S X)
- 46 左肺，下叶，后基底段支气管 (B X)
- 47 食道
- 48 气管
- 49 头臂干
- 50 左侧头臂静脉
- 51 右侧头臂静脉
- 52 右肺动脉
- 53 右肺静脉
- 54 上腔静脉
- 55 升主动脉
- 56 右心房
- 57 右心耳
- 58 右冠状动脉
- 59 右心室
- 60 壁胸膜
- 61 膈肌
- 62 左锁骨下动脉
- 63 左颈总动脉
- 64 主动脉弓
- 65 左主支气管
- 66 左肺动脉
- 67 左肺静脉
- 68 肺动脉干
- 69 右主支气管
- 70 左心耳
- 71 左冠状动脉
- 72 左心室
- 73 心尖
- 74 下腔静脉
- 75 心包
- 76 降主动脉
- 77 脊髓
- 78 肋骨
- 79 背阔肌
- 80 胸椎
- 81 斜方肌
- 82 竖脊肌
- 83 奇静脉

# 装配说明书

中文

## 心脏

1. 按第24页图解所示，将心脏插入。

## 右肺 (绿色)

按第25页图解所示，将模型和各分段放置于正确位置。

2. 首先，请将肺下叶内侧基底段【第7部分】(19)置于模型内底部，并按照第25页图解所示，将镶色面放在一起。正确的放置方法如第26页图解所示。然后再逆时针将模型旋转至第27页图解所示的位置处。
3. 将肺下叶后基底段【第10部分】(25)置于模型后方底部，并按照第27页图解所示，将镶色面放在一起。正确的放置方法如第28页图解所示。然后再顺时针旋转模型大约至第29页图解所示的位置处。
4. 将肺下叶侧面基底段【第9部分】(23)置于模型外部底部，并按照第29页图解所示，将镶色面放在一起。正确位置如第30页图解所示。
5. 将肺下叶前基底段【第8部分】(21)置于模型前部底部，按照第30页图解所示，将镶色面放在一起。正确位置如第31页图解所示。然后再顺时针将模型大约旋转至第32页图解所示的位置处。
6. 将肺中叶外侧段【第5部分】(13)置于模型内部。按照第32页图解将镶色面放在一起。正确位置如第33页图解所示。然后再逆时针旋转模型大约至第34页图解所示的位置处。
7. 将肺中叶外侧段【第4部分】(11)置于模型外部。如第34页图解所示，将镶色面放在一起。正确位置如第35页图解所示。然后再逆时针旋转模型大约至第36页图解所示的位置处。
8. 将肺下叶的上段【第6部分】(17)置于模型上方。按照第36页图解所示，将镶色面放在一起。正确位置如第37页图解所示。然后再顺时针旋转模型大约至第37页图解所示的位置处。
9. 将肺上叶的后段【第2部分】(5)置于模型后部。按照第37页图解所示，将镶色面放在一起。正确位置如第38页图解所示。然后再顺时针旋转模型大约至第38页图解所示的位置处。
10. 将肺上叶的前段【第3部分】(7)置于模型前部。按照第38页左图所示，将镶色面放在一起。正确位置如第39页图解所示。
11. 将肺上叶尖端【第1部分】(3)置于模型最上端。按照第39页图解所示，将镶色面放在一起。正确位置如第39页图解所示。左肺 (红色) 将模型和各分段如第40页图示置于正确位置。
12. 首先，将肺下叶前内侧基底段【第7部分 + 第8部分】(41)置于模型内前方底部。按照第40页图解所示，将镶色面放在一起。正确位置如第41页图解所示。
13. 将肺下叶外侧基底段【第9部分】(43)置于模型外侧底部。按照第42页图解所示，将镶色面放在一起。正确位置如第43页图解所示。然后再顺时针旋转模型大约至第43页图解所示的位置处。
14. 将肺下叶后基底段【第10部分】(45)置于模型后底部。按照第43页图解所示，将镶色面放在一起。正确位置如第44页图解所示。
15. 将肺下叶上段【第6部分】(39)置于模型上端。按照第45页图解所示，将镶色面放在一起。正确位置如第46页图解所示。然后再逆时针旋转模型大约至第46页图解所示的位置处。
16. 将肺上叶下舌段【第5部分】(35)置于模型底部。按照第46页图解所示，将镶色面放在一起。正确位置如第47页左图所示。

17. 将肺上叶上舌段【第4部分】（33）置于模型顶端。按照第47页左图所示，将镶色面放在一起。正确位置如第47页右图所示。
18. 将肺上叶前段【第3部分】（31）置于模型前部。按照第47页右图所示，将镶色面放在一起。正确位置如第48页图解所示。然后再顺时针旋转模型大约至第48页图解所示的位置处。
19. 将肺上叶尖后段【第1部分 + 第2部分】（29）置于模型后部顶端。按照第48页左图所示，将镶色面放在一起。正确位置如第48页右图所示。



# Bölümlenmiş Akciğer 20 parçalı

Türkçe

Bu „Göğüs organları ve bölümlenmiş akciğer” modeli göğüs kafesinin organlarını ve yapılarını göstermektedir. Buna sağ ve sol akciğerler, akciğer örtüsü, kalp, perikard, kalbin etrafındaki kalın damarlar ve yemek borusu ile soluk borusu. Bölümlerine ayrılabilen akciğer içerisinde bronşları renkli olarak belirtilmiştir. Göğüs kafesi altında diyafram ve plevra gösterilmektedir. Alt göğüs omurgası hizasında yemek borusunun arkasında bulunan anatomik yapılar yatay olarak kesilmektedir. Göğüs kafesi organlarının ve yapılarının tasviri yanında, bu model akciğer loblarının ayrılabilen parçalarını ve her bir parçanın içindeki bronşları ayrıntılı göstererek daha iyi anlaşılmasını sağlamaktadır. Anatomi bölümlerini bronkoskop ve radyolojik metodlarla inceleyerek olası herhangi bir hastalığa tanı koyma yeteneğine sahip olmak ve tedavi yada cerrahi müdahale seçeneklerinin incelenmesi ve tespit edilmesi çok önemlidir.

- 1 Sağ Akciğer
- 2 Sağ Akciğer, üst lob
- 3 Sağ Akciğer, üst lob, apikal segment [S I]
- 4 Sağ Akciğer, üst lob, apikal segmental bronş [B I]
- 5 Sağ akciğer, üst lob, posterior segment [S II]
- 6 Sağ akciğer, üst lob, posterior segmental bronş [B II]
- 7 Sağ akciğer, üst lob, anterior segment [S III]
- 8 Sağ akciğer, üst lob, anterior segmental bronş [B III]
- 9 Sağ akciğerin yatay kesiti
- 10 Sağ akciğer, orta lob
- 11 Sağ akciğer, orta lob, lateral segment [S IV]
- 12 Sağ akciğer, orta lob, lateral segmental bronş [B IV]
- 13 Sağ akciğer, orta lob, medial segment [S V]
- 14 Sağ akciğer, orta lob, medial segmental bronş [B V]
- 15 Sağ akciğer açılı kesiti
- 16 Sağ akciğer, alt lob
- 17 Sağ akciğer, alt lob, superior segment [S VI]
- 18 Sağ akciğer, alt lob, superior segmental bronş [B VI]
- 19 Sağ akciğer, alt lob, medial bazal segment [segmentum cardiacum] [S VII]
- 20 Sağ akciğer, alt lob, medial bazal segmental bronş [bronchus cardiacus] [B VII]
- 21 Sağ akciğer, alt lob, anterior bazal segment [S VIII]
- 22 Sağ akciğer, alt lob, anterior bazal segmental bronş [B VIII]
- 23 Sağ akciğer, alt lob, lateral bazal segment [S IX]
- 24 Sağ akciğer, alt lob, lateral bazal segmental bronş [B IX]
- 25 Sağ akciğer, alt lob, posterior bazal segment [S X]
- 26 Sağ akciğer, alt lob, posterior bazal segmental bronş [B X]
- 27 Sol Akciğer
- 28 Sol akciğer, üst lob
- 29 Sol akciğer, üst lob, apikoposterior segment [S I+II]
- 30 Sol akciğer, üst lob, apikoposterior segmental bronş [B I+II]
- 31 Sol akciğer, üst lob, anterior segment [S III]
- 32 Sol akciğer, üst lob, anterior segmental bronş [B III]
- 33 Sol akciğer, üst lob, üst lingular segment [S IV]
- 34 Sol akciğer, üst lob, üst lingular bronş [B IV]
- 35 Sol akciğer, üst lob, alt lingular segment [S V]
- 36 Sol akciğer, üst lob, alt lingular bronş [B V]
- 37 Sol akciğerin açılı kesiti
- 38 Sol akciğer, alt lob
- 39 Sol akciğer, alt lob, üst segment [S VI]
- 40 Sol akciğer, alt lob, superior segmental bronş [B VI]
- 41 Sol akciğer, alt lob, anteromedial bazal segment [S VII+VIII]
- 42 Sol akciğer, alt lob, anteromedial bazal segmental bronş [B VII+VIII]
- 43 Sol akciğer, alt lob, lateral bazal segment [S IX]
- 44 Sol akciğer, alt lob, lateral bazal segmental bronş [B IX]
- 45 Sol akciğer, alt lob, posterior bazal segment [S X]
- 46 Sol akciğer, alt lob, posterior bazal segmental bronş [B X]
- 47 Yemek borusu
- 48 Nefes borusu
- 49 Brakiyosefalik kütük
- 50 Sol brakiyosefalik damar
- 51 Sağ brakiyosefalik damar
- 52 Sağ akciğer arteri
- 53 Sağ akciğer damarı
- 54 Üst anatoplardamar
- 55 Çıkan Aort
- 56 Kalp, sağ atrium
- 57 Kalp, sağ kulakçık
- 58 Sağ koroner arter
- 59 Kalp, sağ karıncık
- 60 Paryetal plevra
- 61 Diyafram
- 62 Sol subklavia arteri
- 63 Sol şahdamarı
- 64 Aort kavisi [Arcus aortae]
- 65 Sol ana bronş

Türkçe

- 66 Sol pulmoner atardamarı
- 67 Sol pulmoner damarı
- 68 Pulmoner kütük
- 69 Sağ ana bronş
- 70 Kalp, sol kulakçık
- 71 Sol koroner arter
- 72 Kalp, sol karıncık
- 73 Kalp, Apex
- 74 Alt anatoplardamar
- 75 Perikardiyum
- 76 Aort, inen bölüm
- 77 Spinal kordon
- 78 Kaburga
- 79 Latissimus dorsi kası
- 80 Vertebra thoracica
- 81 Trapezius kası
- 82 Erector spinae kası
- 83 Azygos damarı

# Montaj talimatı

Türkçe

## Kalp

1. 24. sayfadaki şekilde gösterildiği gibi kalbi yerleştiriniz

## Sağ Akciğer (yeşil)

Sayfa 25'deki şekilde gösterildiği gibi bölümleri düzenleyip modeli hazırlayınız.

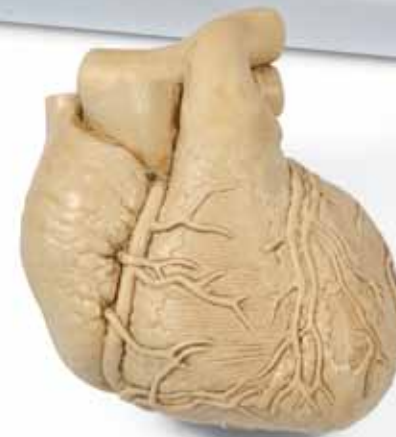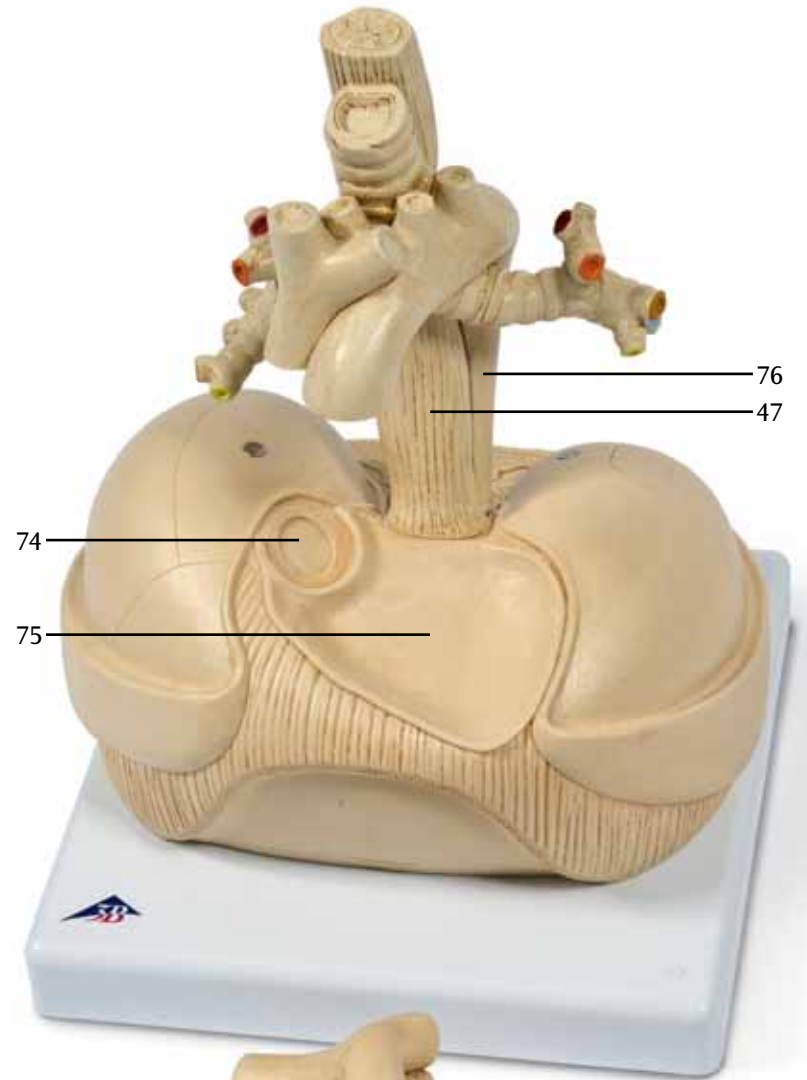
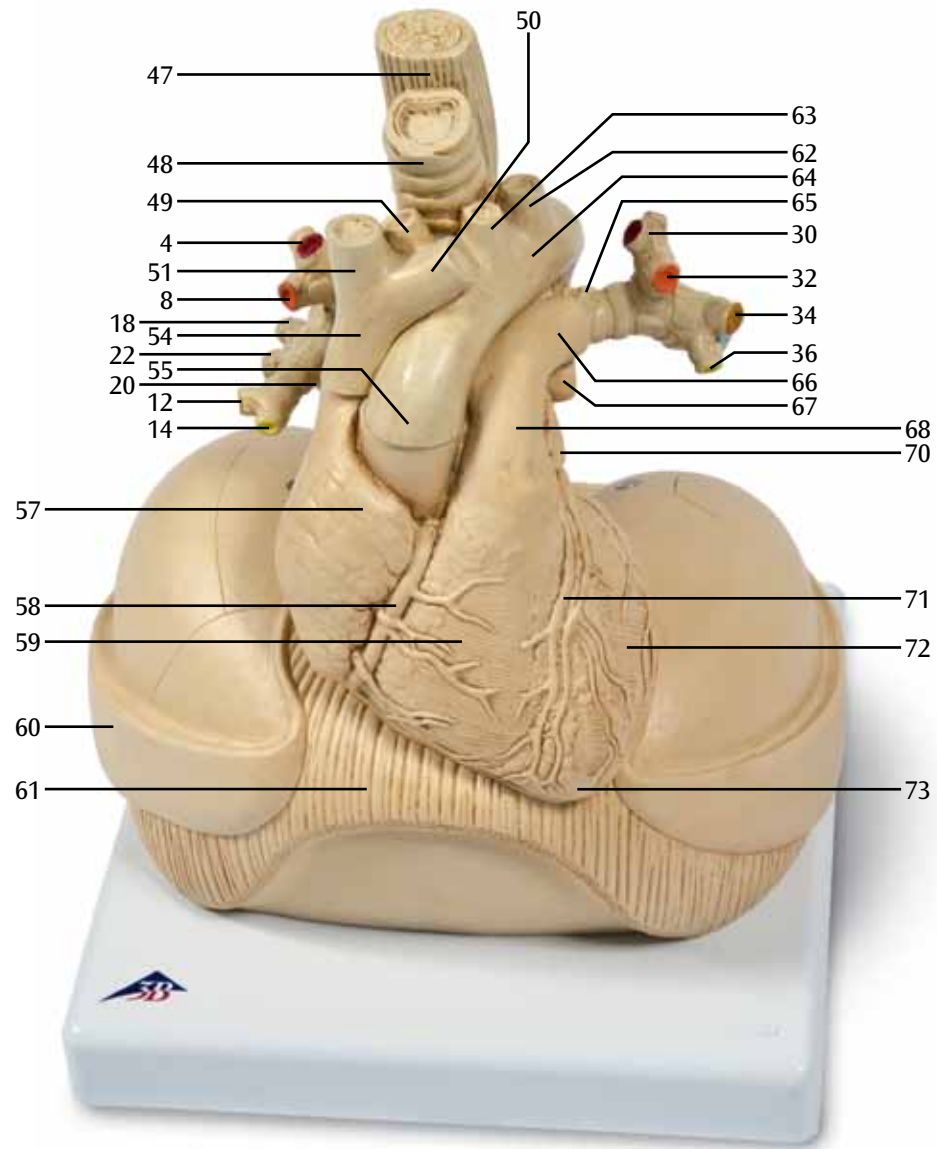
- İlk önce tabana alt lob'un medial bazal segment'ini [S VII] (19) yerleştirin. Sayfa 25'teki şekilde gösterildiği gibi renkli kenarları birleştirin. Olması gereken pozisyon sayfa 26'daki şekilde gösterilmiştir. Sonra modeli saat yönünün tersine çevirin. Sayfa 27'de olması gereken pozisyon gösterilmiştir.
- Alt lob'un posterior bazal segment'ini [section X] (25) arkadaki tabanın üstüne yerleştirin. Sayfa 27'deki şekilde gösterildiği gibi renkli kenarları birleştirin. Olması gereken pozisyon sayfa 28'deki şekilde gösterilmiştir. Sonra modeli saat yönüne çevirin. Sayfa 29'daki şekilde gösterilen pozisyonla birebir aynı olmalıdır.
- Dış taraftaki tabanın üstüne alt lob'un lateral bazal segment'ini [section IX] (23) yerleştirin. Sayfa 29'daki şekilde gösterildiği gibi renkli kenarları birleştirin. Sayfa 30'da olması gereken pozisyon gösterilmiştir.
- Şimdi ön taraftaki tabanın üstüne alt lob'un anterior bazal segment'ini [section VIII] (21) yerleştirin. Sayfa 30'daki şekilde gösterildiği gibi renkli kenarları birleştirin. Sayfa 31'deki şekilde olması gereken pozisyon gösterilmiştir. Sonra modeli saat yönüne çevirin. Sayfa 32'deki şekilde gösterilen pozisyonla birebir aynı olmalıdır.
- Şimdi orta lob'un medial segment'ini [S V] (13) içeriye yerleştirin. Sayfa 32'deki şekilde gösterildiği gibi renkli kenarları birleştirin. Sayfa 33'deki şekilde olması gereken pozisyon gösterilmiştir. Sonra modeli saat yönünün tersine çevirin. Sayfa 34'deki şekilde gösterilen pozisyonla birebir aynı olmalıdır.
- Şimdi orta lob'un lateral segment'ini [S IV] (11) dış tarafa yerleştirin. Sayfa 34'deki şekilde gösterildiği gibi renkli kenarları birleştirin. Sayfa 35'de olması gereken pozisyon gösterilmiştir. Sonra modeli saat yönünün tersine çevirin. Sayfa 36'daki şekilde gösterilen pozisyonla birebir aynı olmalıdır.
- Şimdi alt lob'un superior segment'ini [S IV] (17) üst tarafa yerleştirin. Sayfa 36'daki şekilde gösterildiği gibi renkli kenarları birleştirin. Sayfa 36'da olması gereken pozisyon gösterilmiştir. Sonra modeli saat yönüne çevirin. Sayfa 37'deki şekilde gösterilen pozisyonla birebir aynı olmalıdır.
- Şimdi üst lob'un posterior segment'ini [S II] (5) arka tarafa yerleştirin. Sayfa 37'deki şekilde gösterildiği gibi renkli kenarları birleştirin. Sayfa 38'de olması gereken pozisyon gösterilmiştir. Sonra modeli saat yönüne çevirin. Sayfa 38'deki şekilde gösterilen pozisyonla birebir aynı olmalıdır.
- Şimdi üst lob'un anterior segment'ini [S III] (7) ön tarafına yerleştirin. Sayfa 38'deki şekilde gösterildiği gibi renkli kenarları birleştirin. Sayfa 39'daki şekilde olması gereken pozisyon gösterilmiştir.
- Şimdi üst lob'un apical segment'ini [S I] (3) üst tarafa yerleştirin. Sayfa 39'daki şekilde gösterildiği gibi renkli kenarları birleştirin. Sayfa 39'daki şekilde olması gereken pozisyon gösterilmiştir.

Türkçe

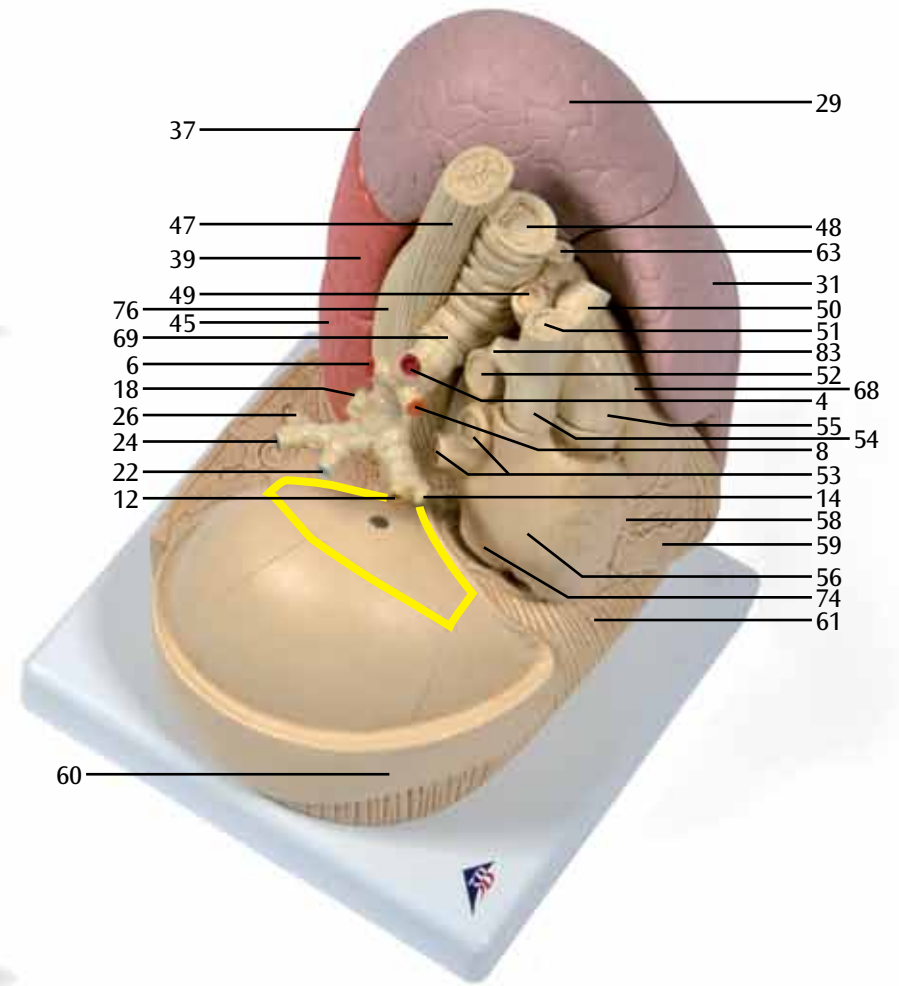

## Sol Akciğer (kırmızı)

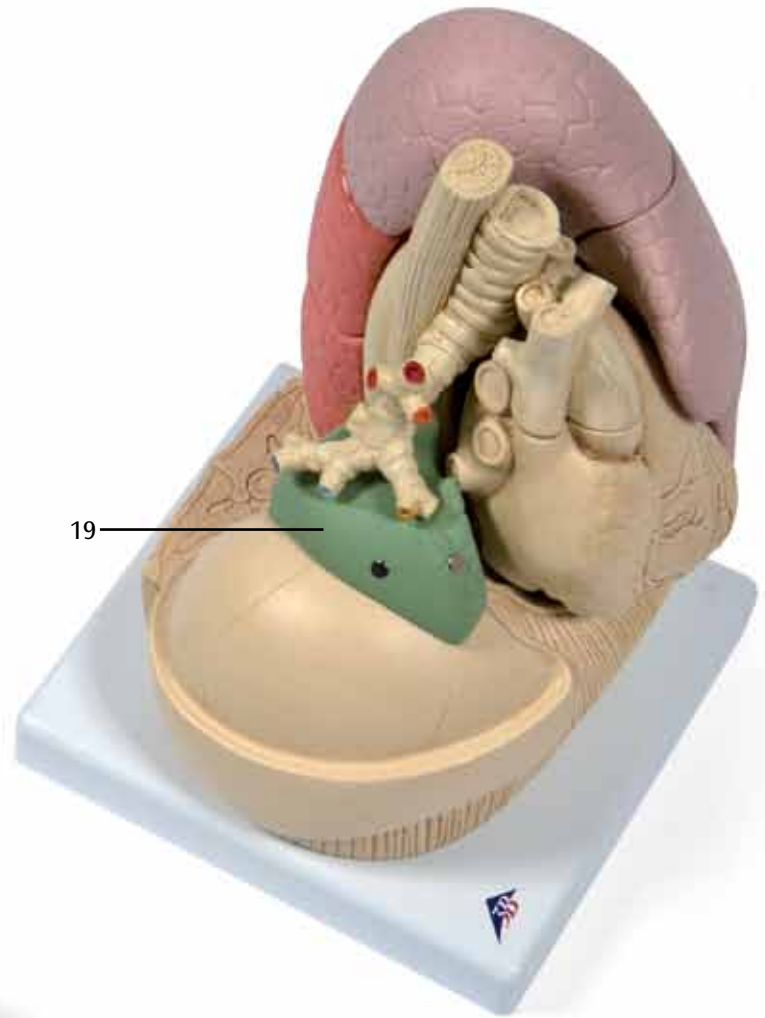
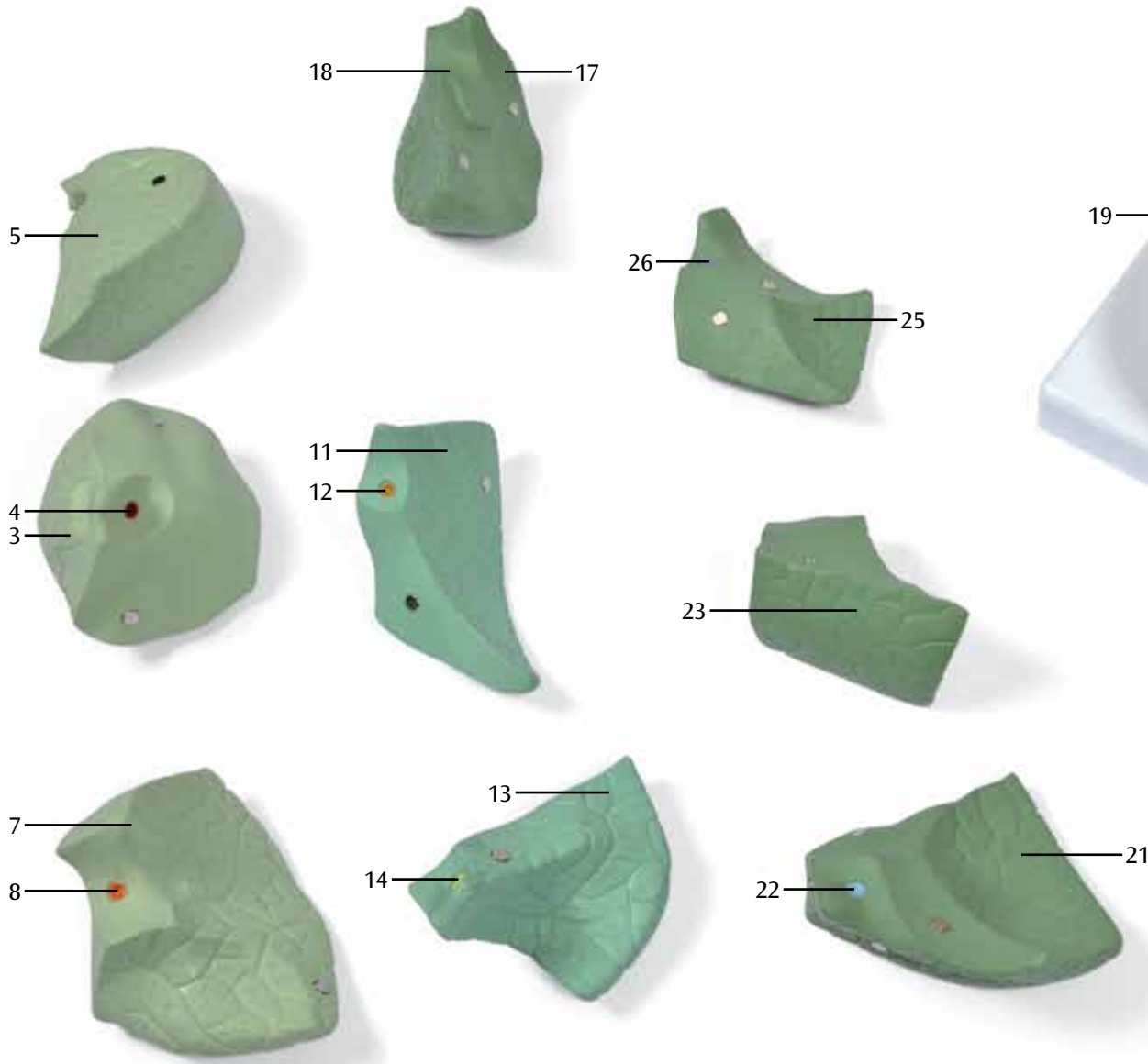
Sayfa 40'daki şekilde gösterildiği gibi bölümleri düzenleyip modeli hazırlayınız.

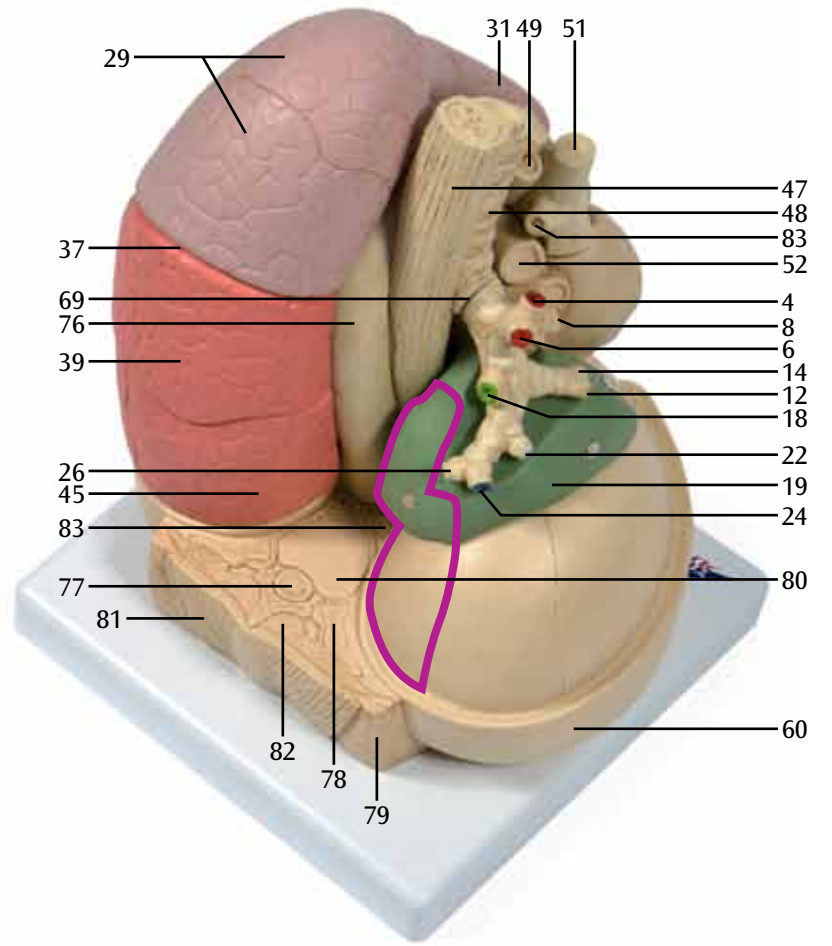
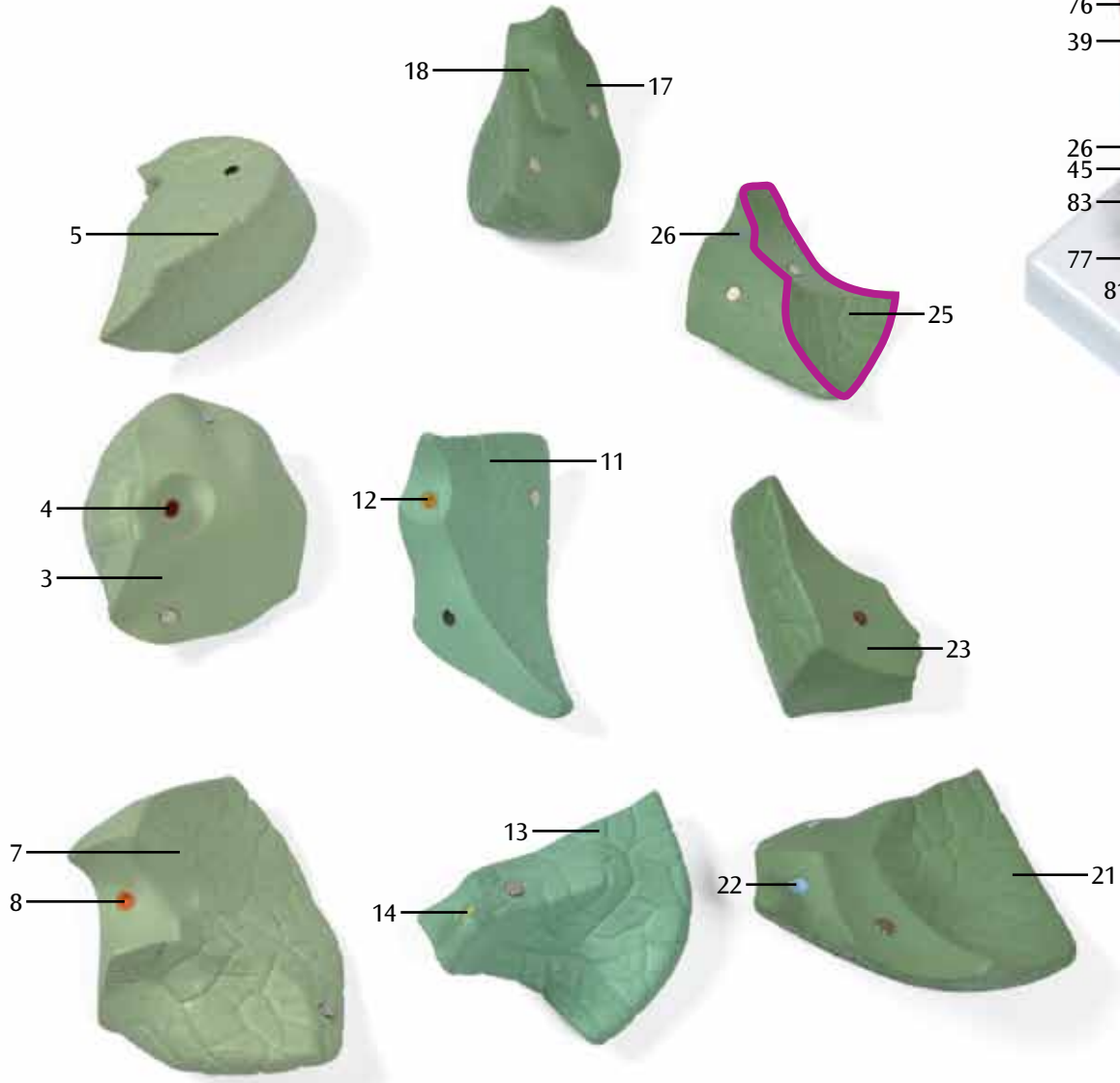
- İlk önce tabanın iç tarafının önüne alt lob'un anteromedial bazal segment'ini [S VII + VIII] (41) yerleştirin. Sayfa 40'daki şekilde gösterildiği gibi renkli kenarları birleştirin. Olması gereken pozisyon sayfa 41'deki şekilde gösterilmiştir.
- Sonra alt lob'un lateral bazal segment'ini [section IX] (43) dış taraftaki tabanın üstüne yerleştirin. Sayfa 42'deki şekilde gösterildiği gibi renkli kenarları birleştirin. Olması gereken pozisyon sayfa 43'deki şekilde gösterilmiştir. Sonra modeli saat yönüne çevirin. Sayfa 43'deki şekilde gösterilen pozisyonla birebir aynı olmalıdır.
- Sonra alt lob'un posterior bazal segment'ini [section X] (45) arka taraftaki tabanın üstüne yerleştirin. Sayfa 43'deki şekilde gösterildiği gibi renkli kenarları birleştirin. Olması gereken pozisyon sayfa 44'deki şekilde gösterilmiştir.
- Şimdi alt lob'un superior segment'ini [S VI] (39) üst tarafa yerleştirin. Sayfa 45'deki şekilde gösterildiği gibi renkli kenarları birleştirin. Olması gereken pozisyon sayfa 46'daki şekilde gösterilmiştir. Sonra modeli saat yönünün tersine çevirin. Sayfa 46'daki şekilde gösterilen pozisyonla birebir aynı olmalıdır.
- Şimdi üst lob'un inferior lingular segment'ini [S V] (35) alt tarafa yerleştirin. Sayfa 46'daki şekilde gösterildiği gibi renkli kenarları birleştirin. Olması gereken pozisyon sayfa 47'deki şekilde gösterilmiştir.
- Şimdi üst lob'un superior lingular segment'ini [S IV] (33) üst tarafa yerleştirin. Sayfa 47'deki şekilde gösterildiği gibi renkli kenarları birleştirin. Olması gereken pozisyon sayfa 47'deki şekilde gösterilmiştir.
- Şimdi üst lob'un anterior segment'ini [S III] (31) ön tarafa yerleştirin. Sayfa 47'deki şekilde gösterildiği gibi renkli kenarları birleştirin. Olması gereken pozisyon sayfa 48'deki şekilde gösterilmiştir. Sonra modeli saat yönüne çevirin. Sayfa 48'deki şekilde gösterilen pozisyonla birebir aynı olmalıdır.
- Şimdi üst lob'un apicoposterior segment'ini [S I + II] (29) arka tarafın en üst tarafına yerleştirin. Sayfa 48'deki şekilde gösterildiği gibi renkli kenarları birleştirin. Olması gereken pozisyon sayfa 48'deki şekilde gösterilmiştir.

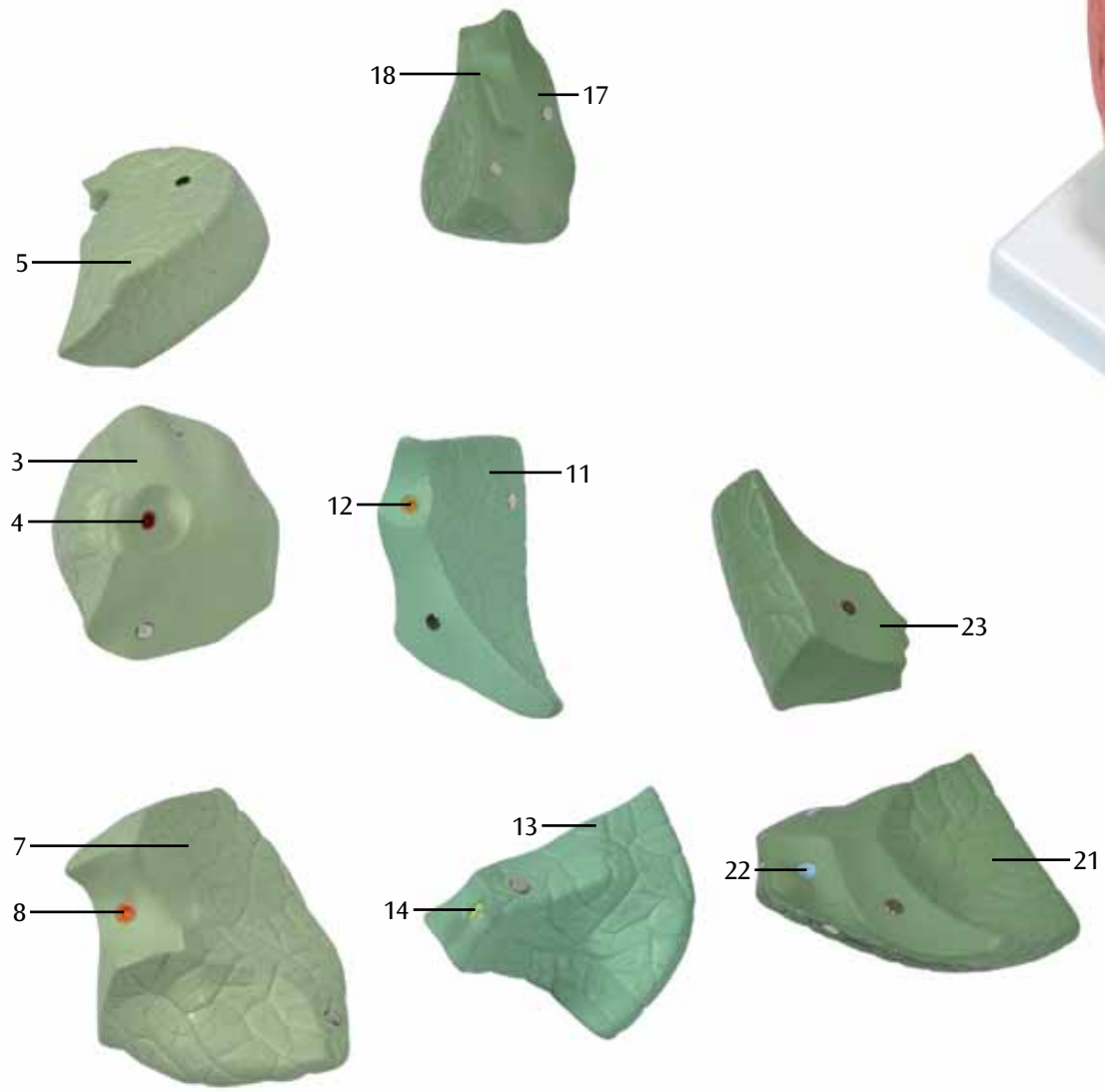


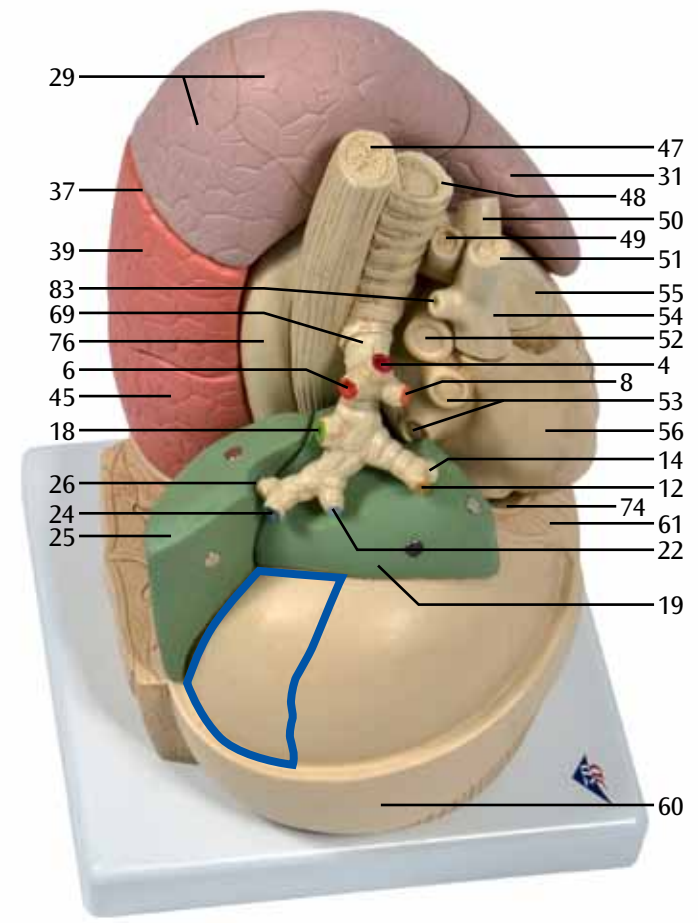
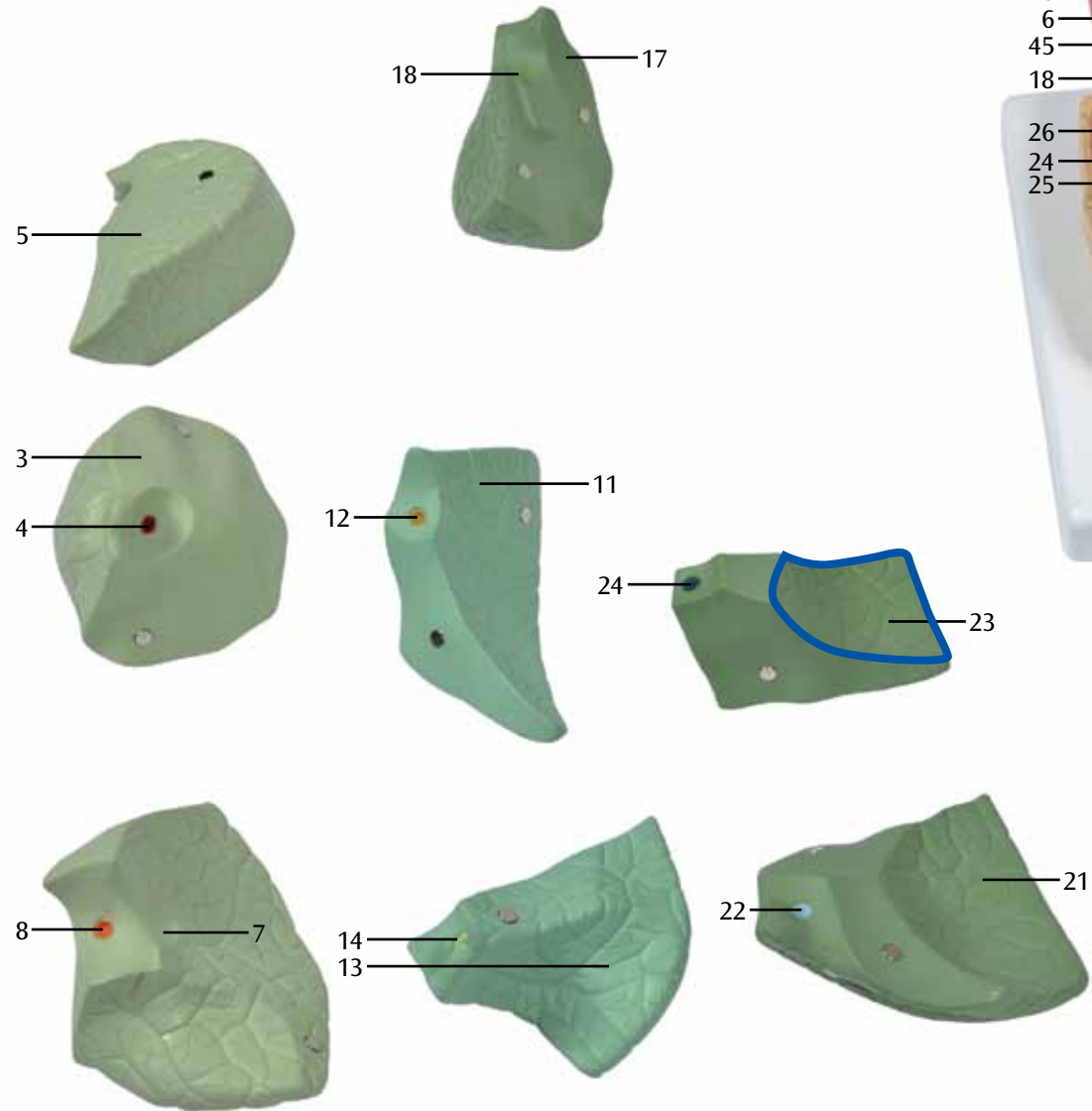


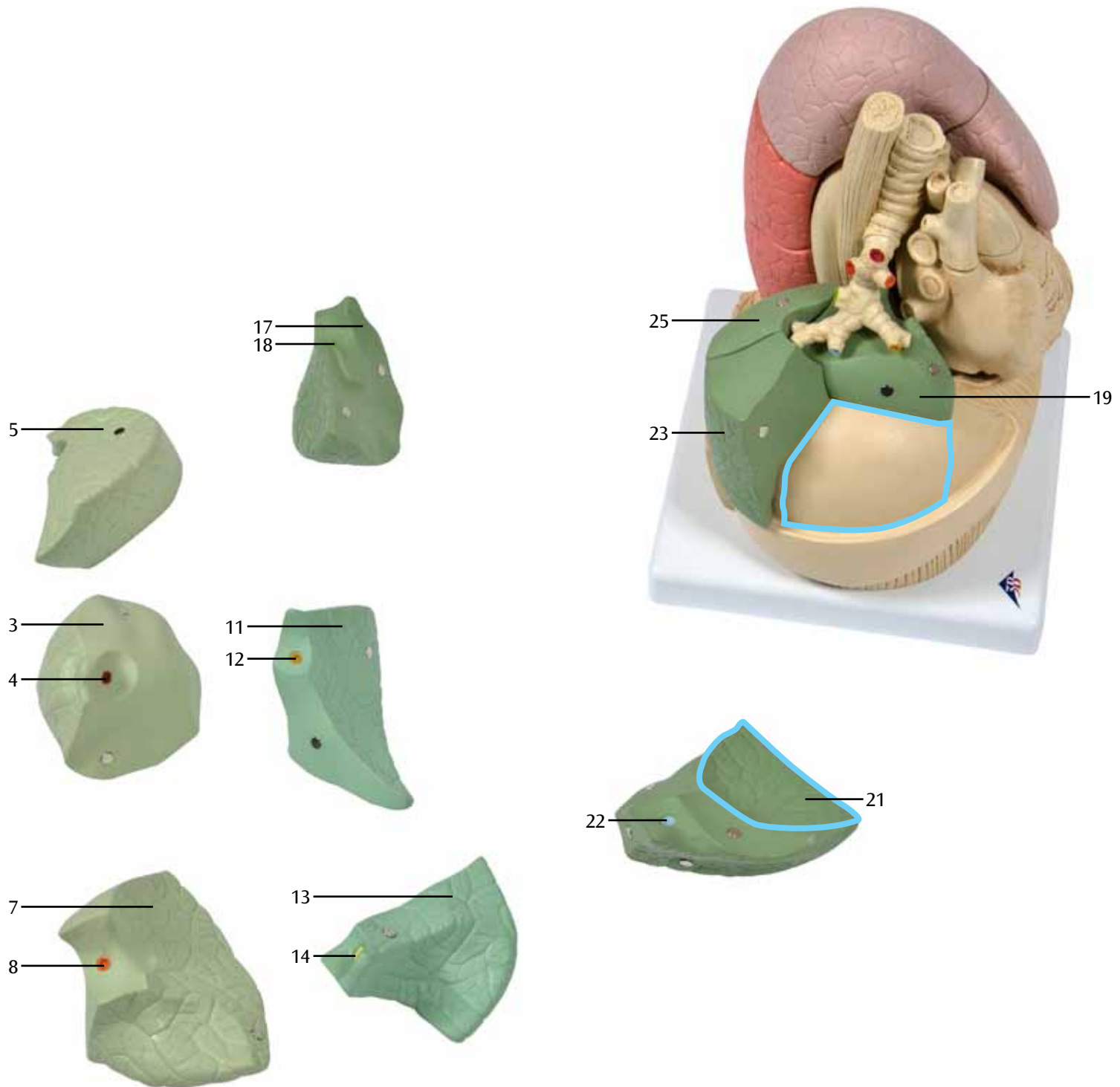


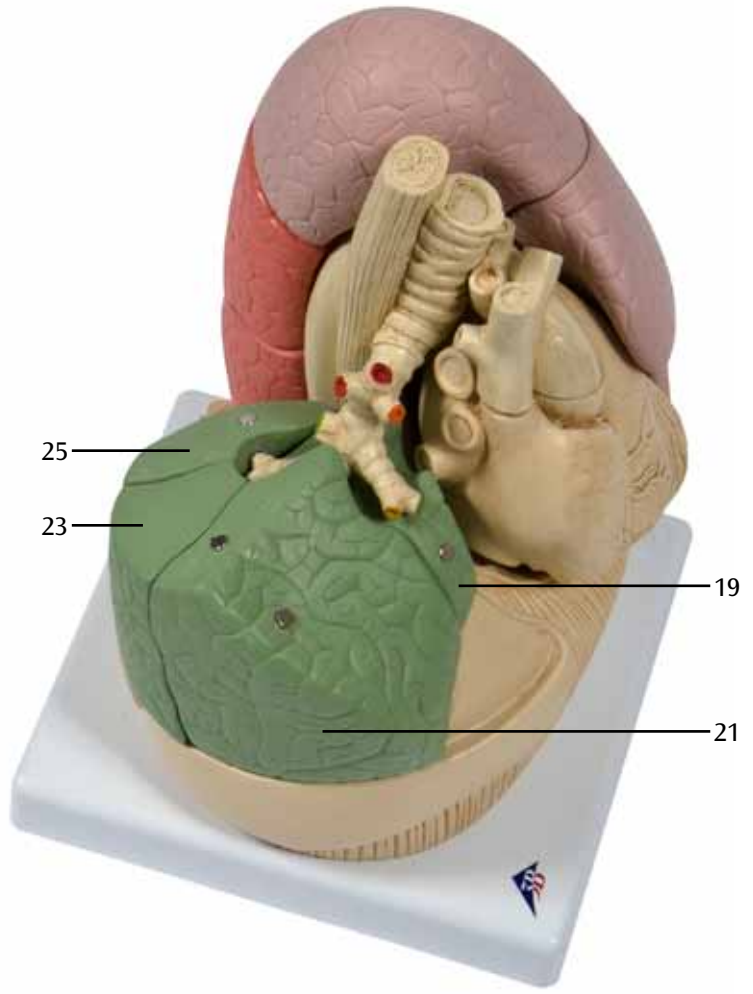



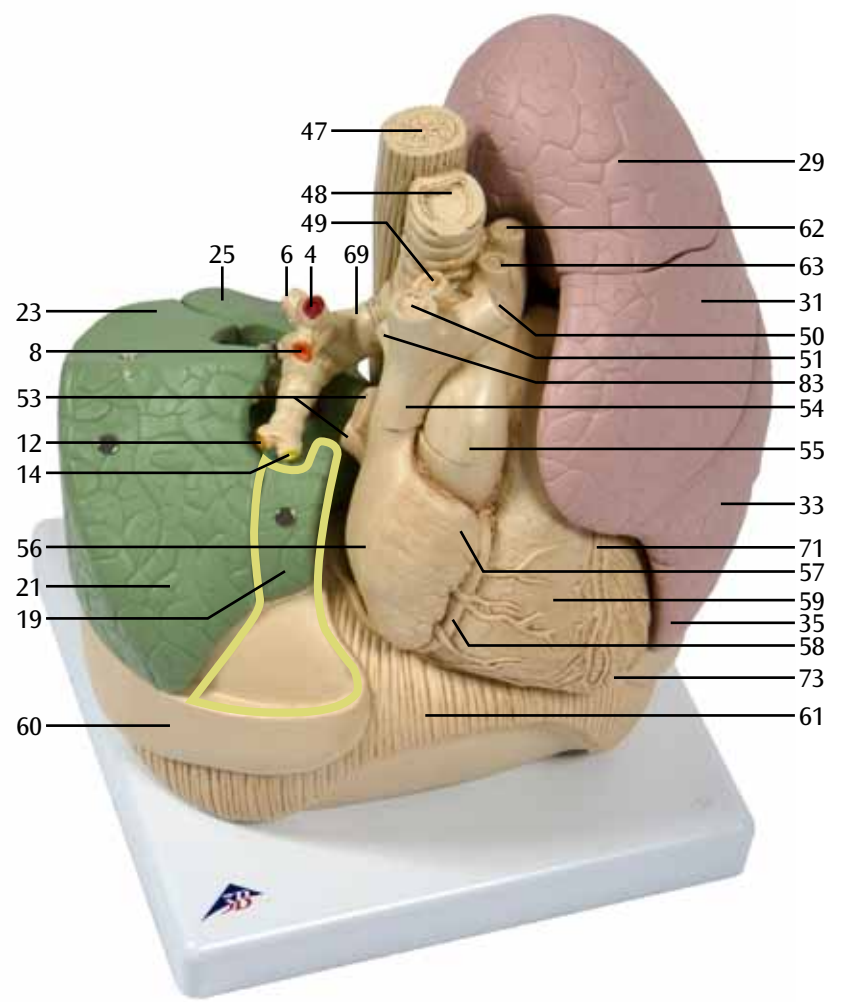
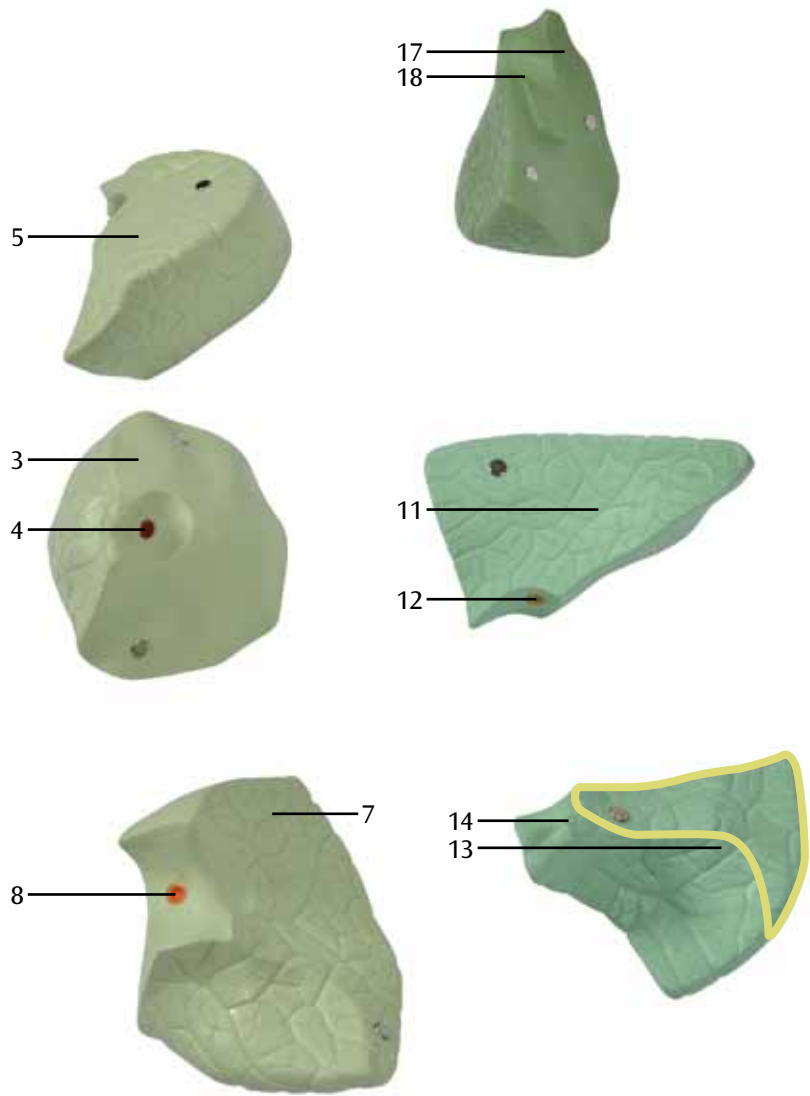




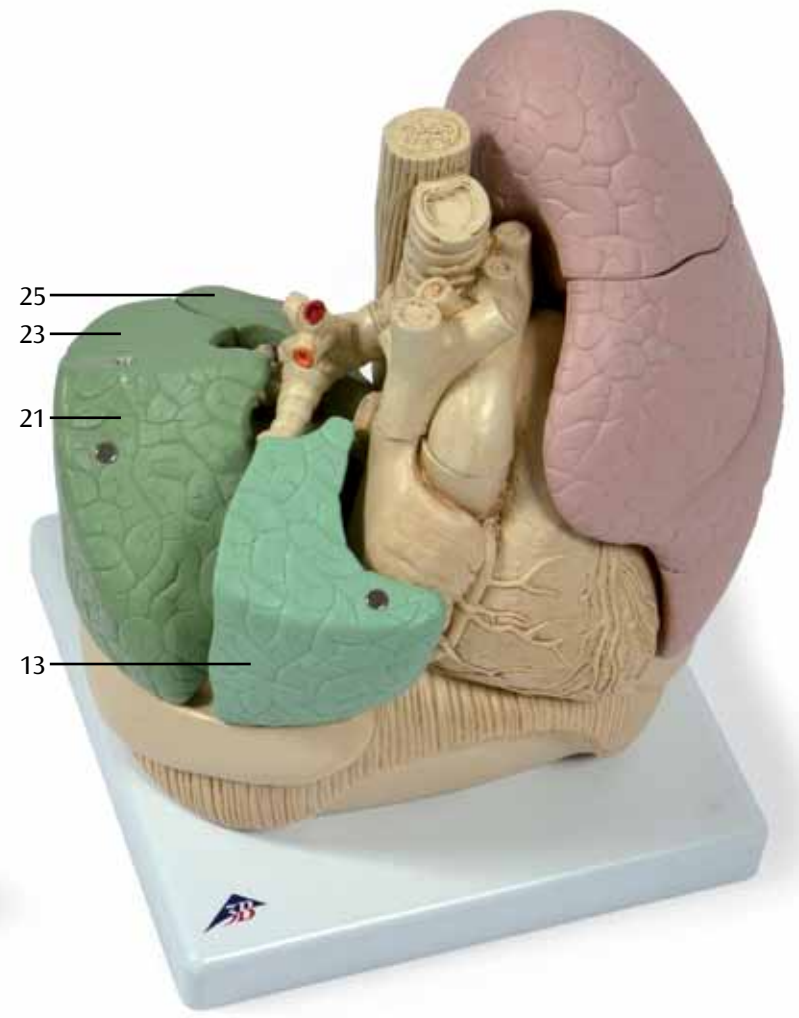
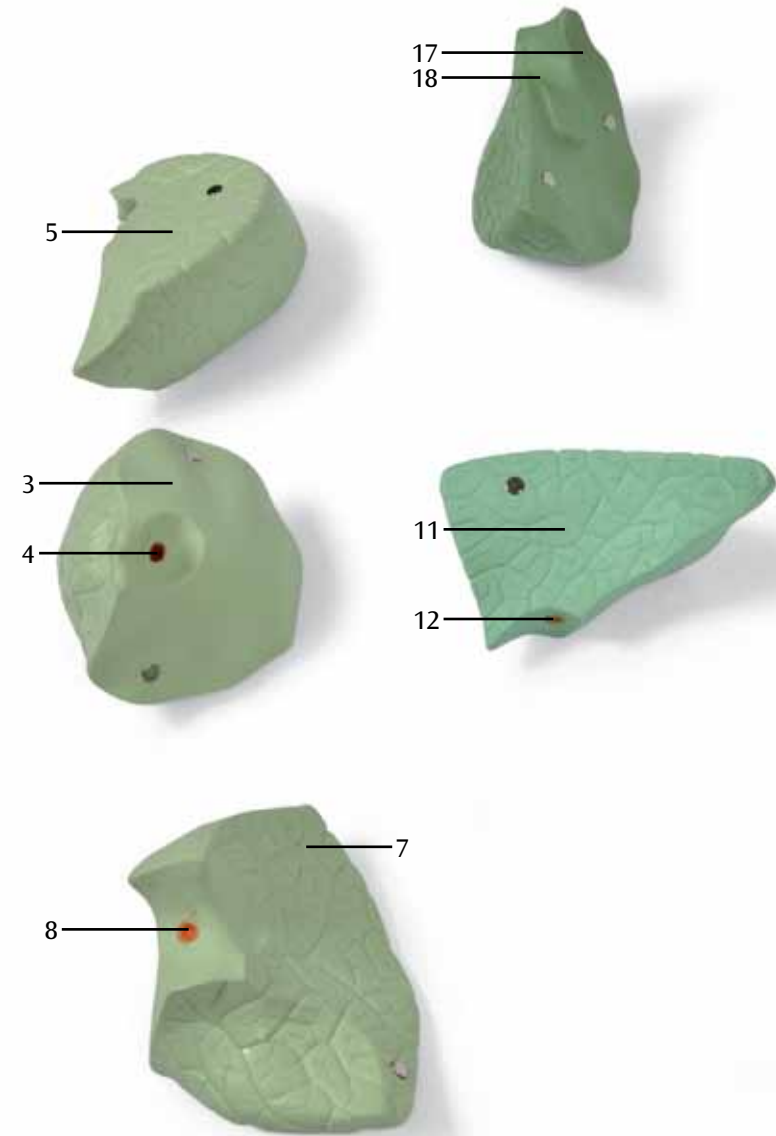


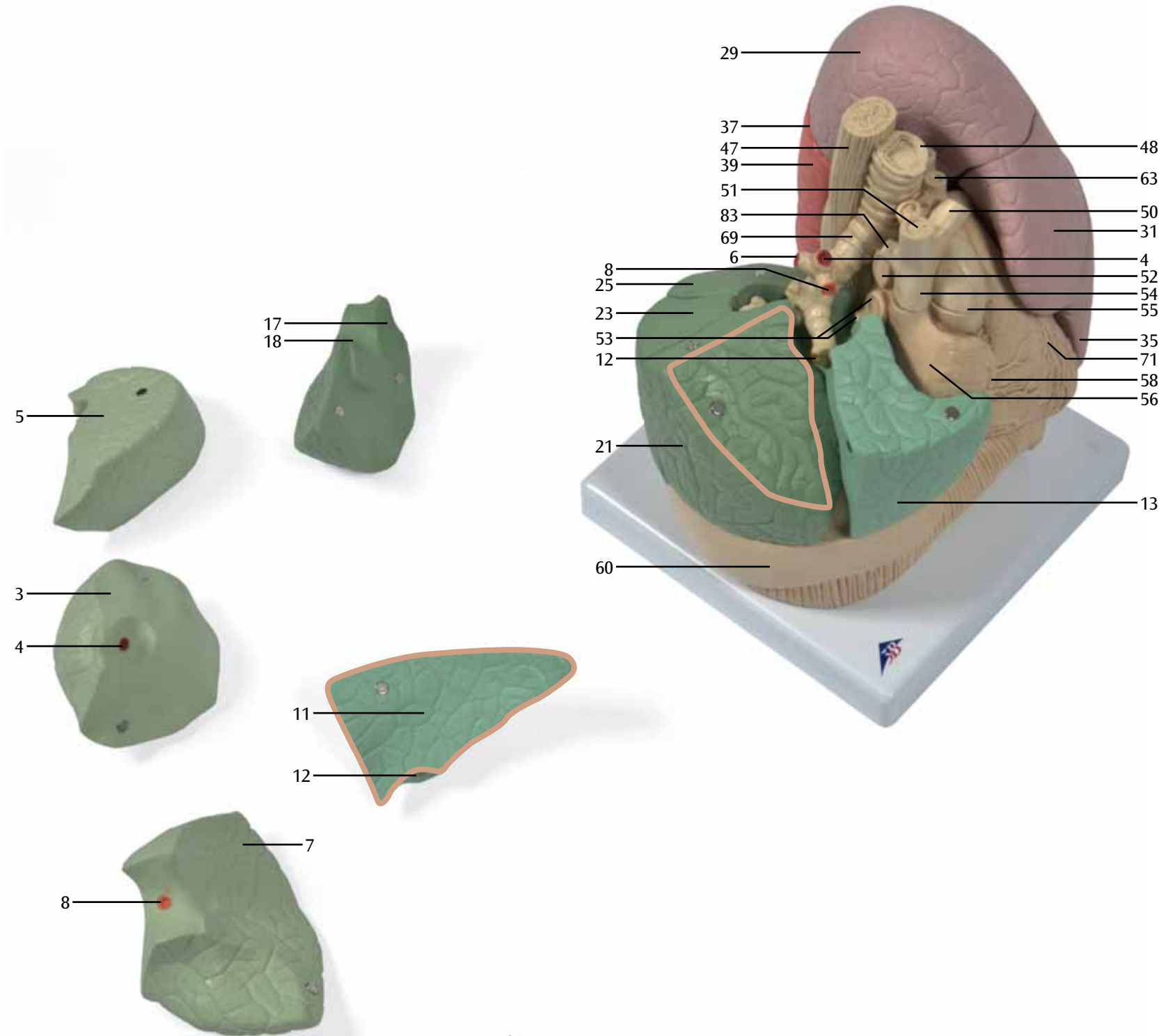


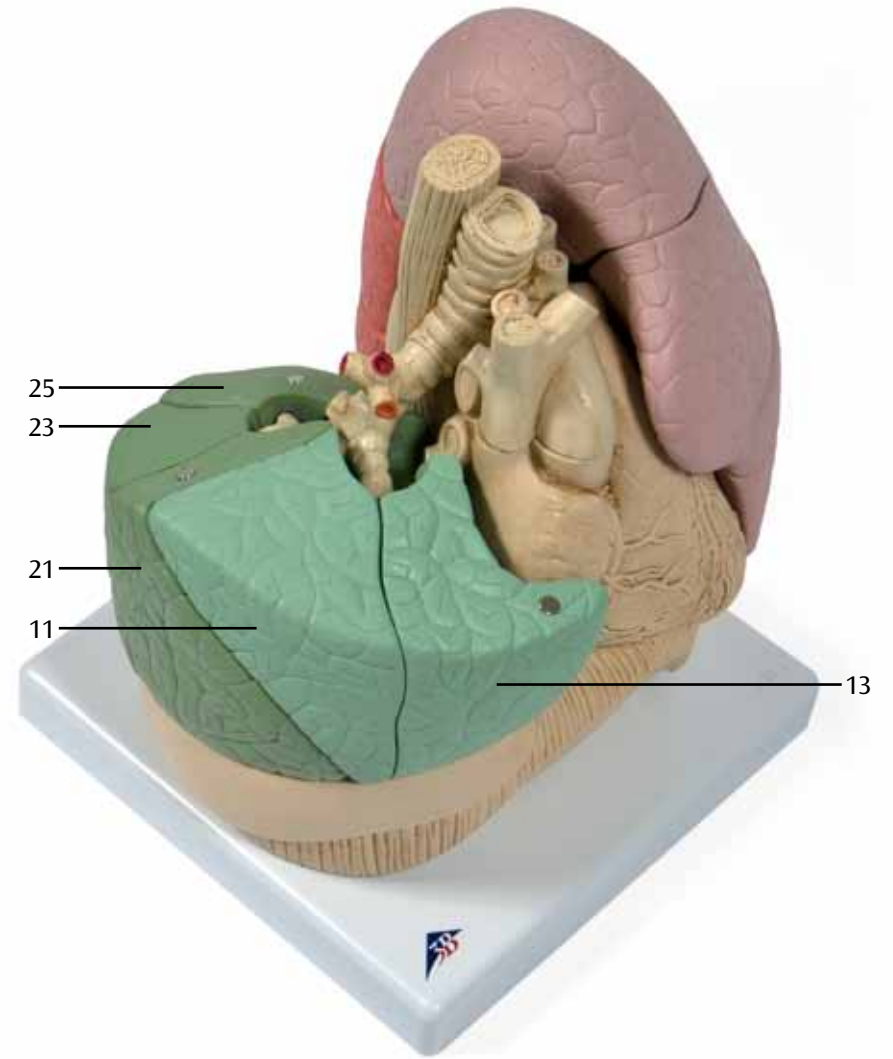



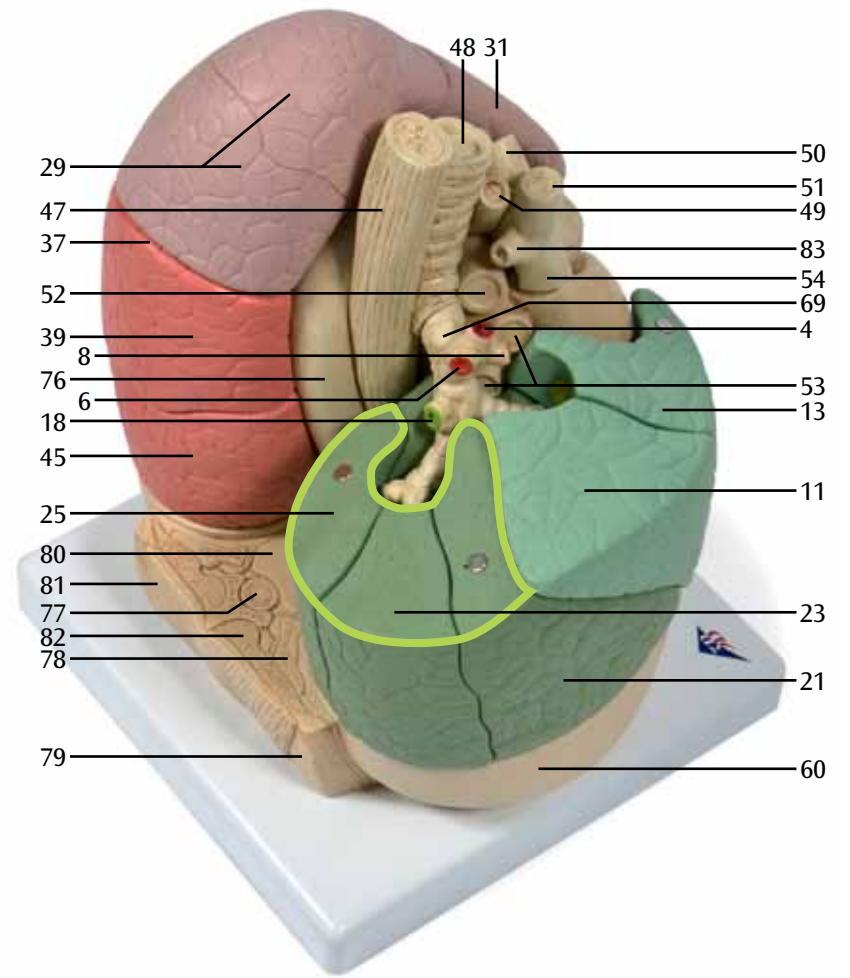
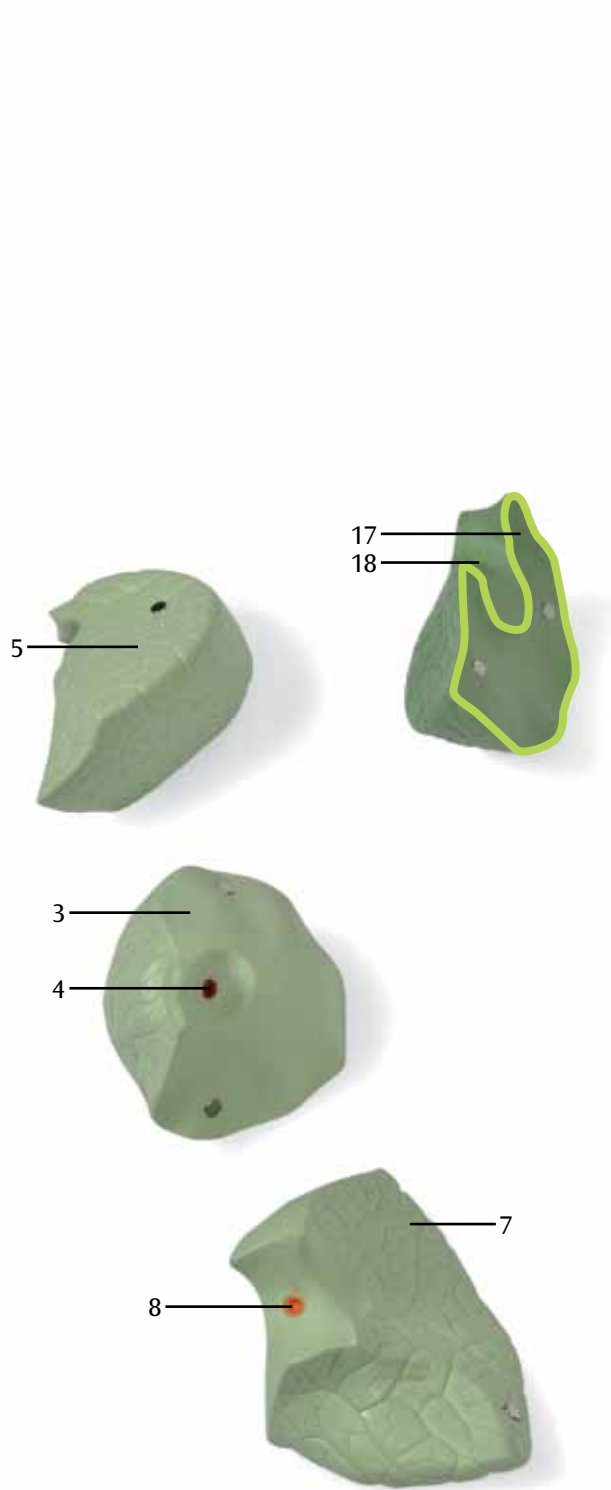


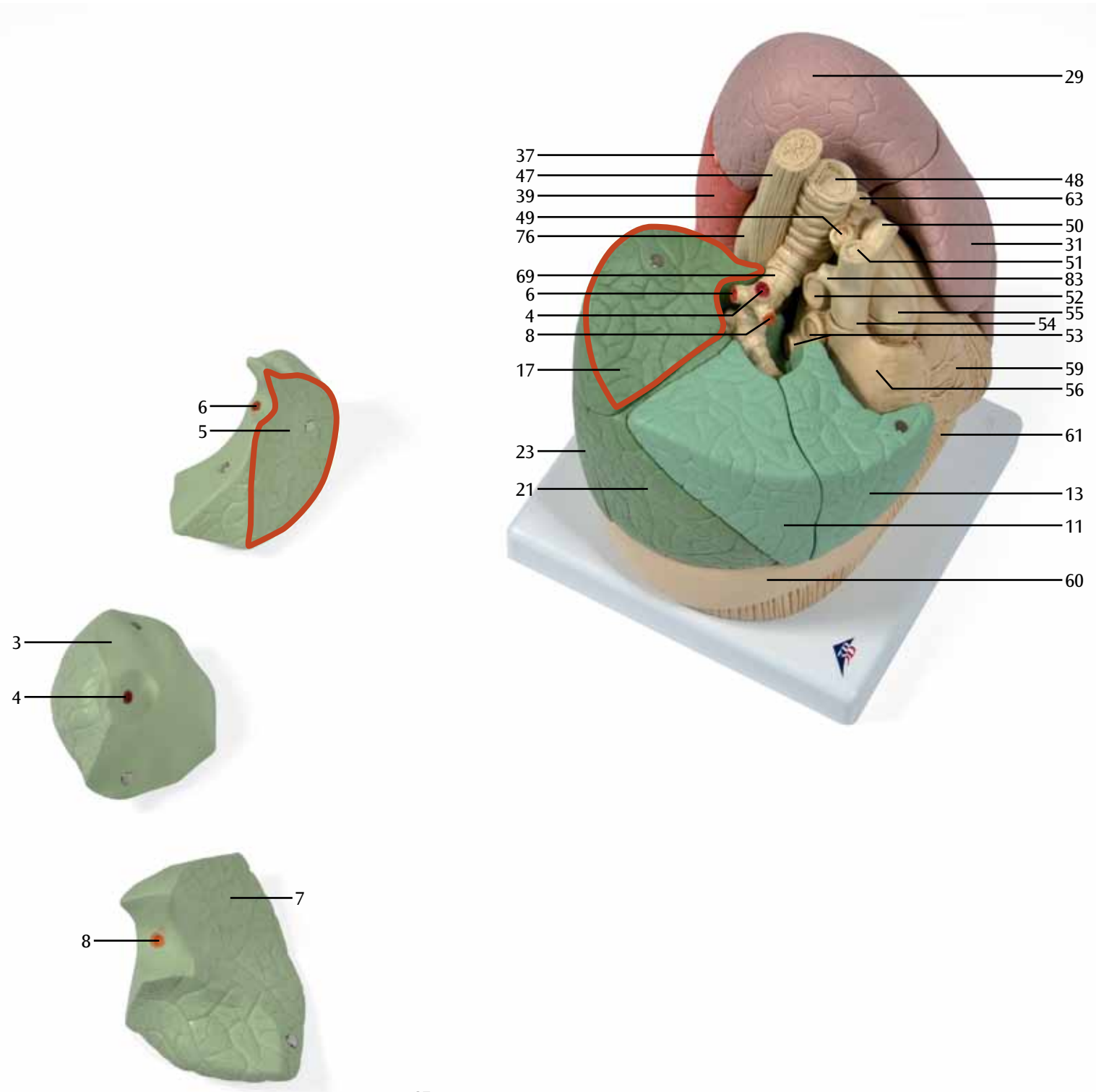


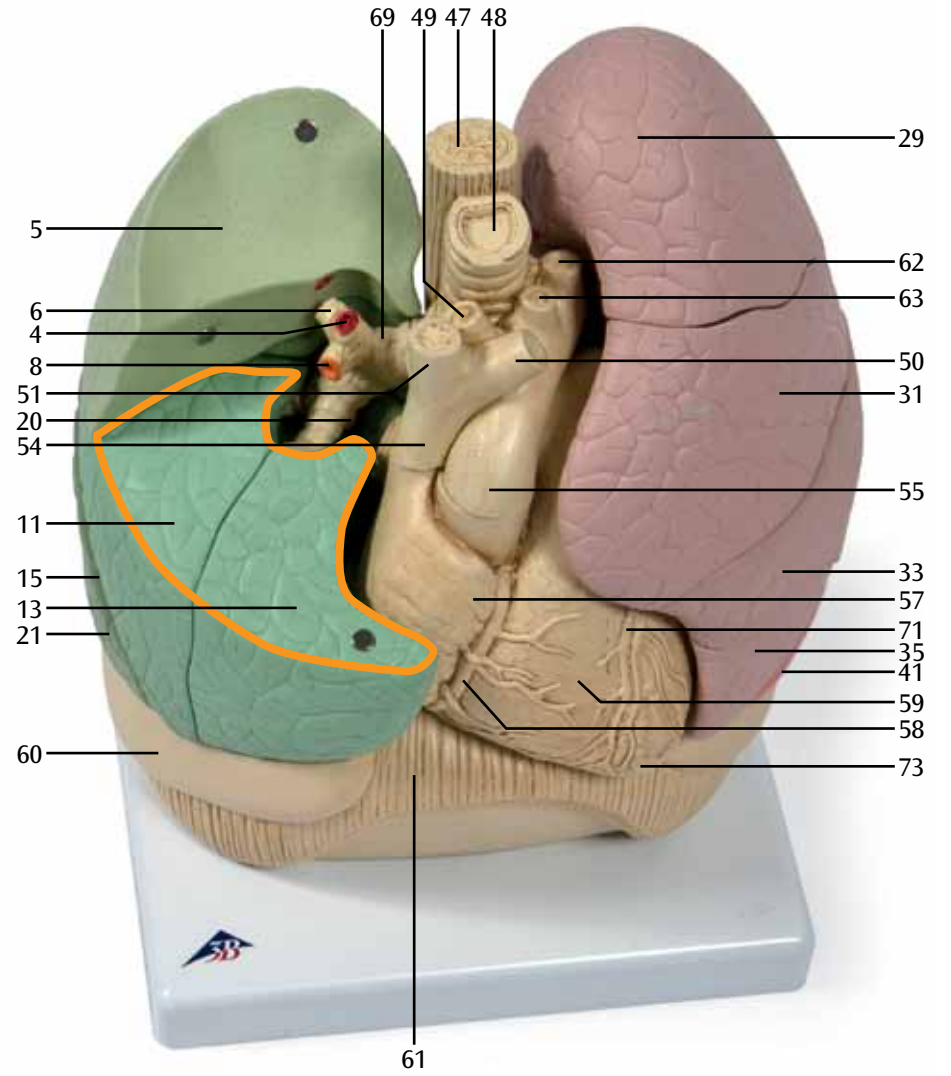
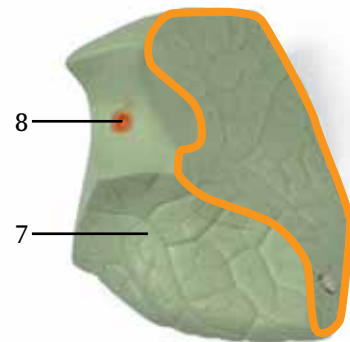



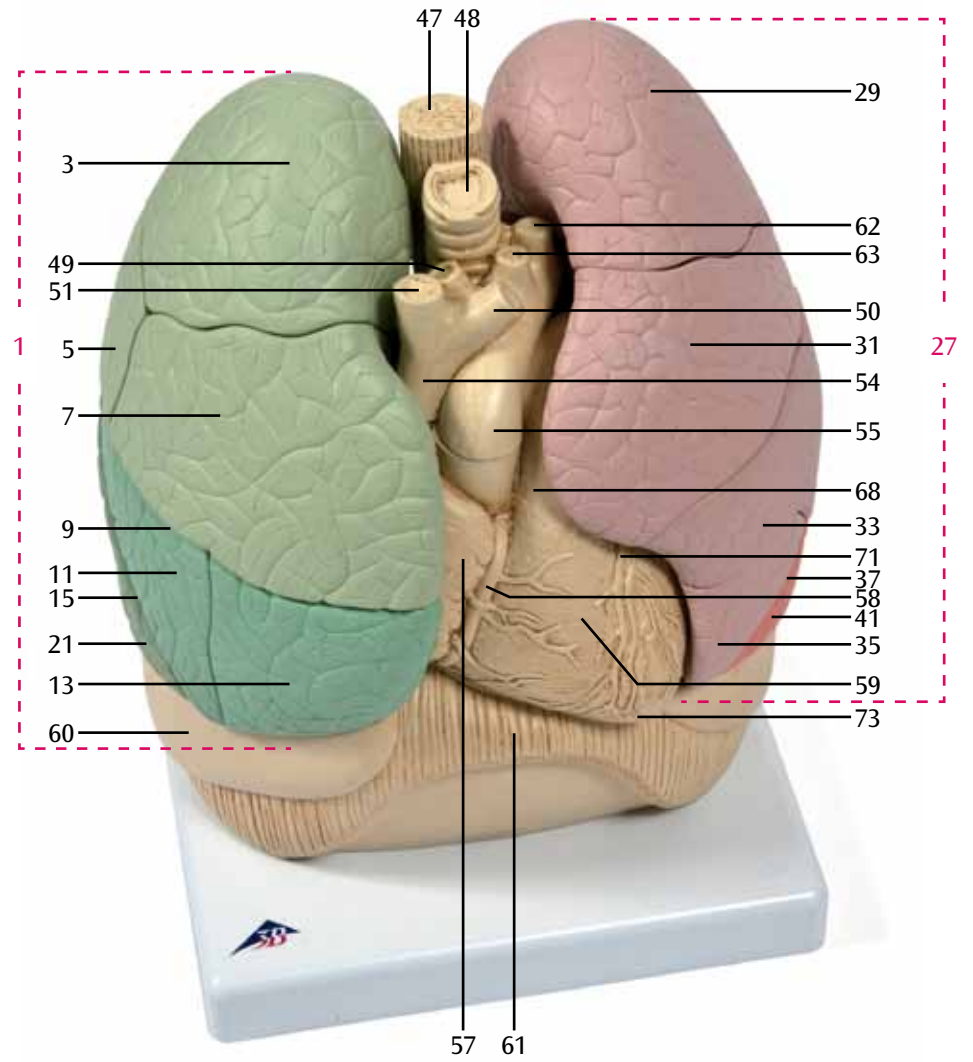
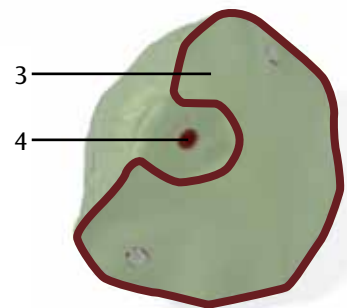
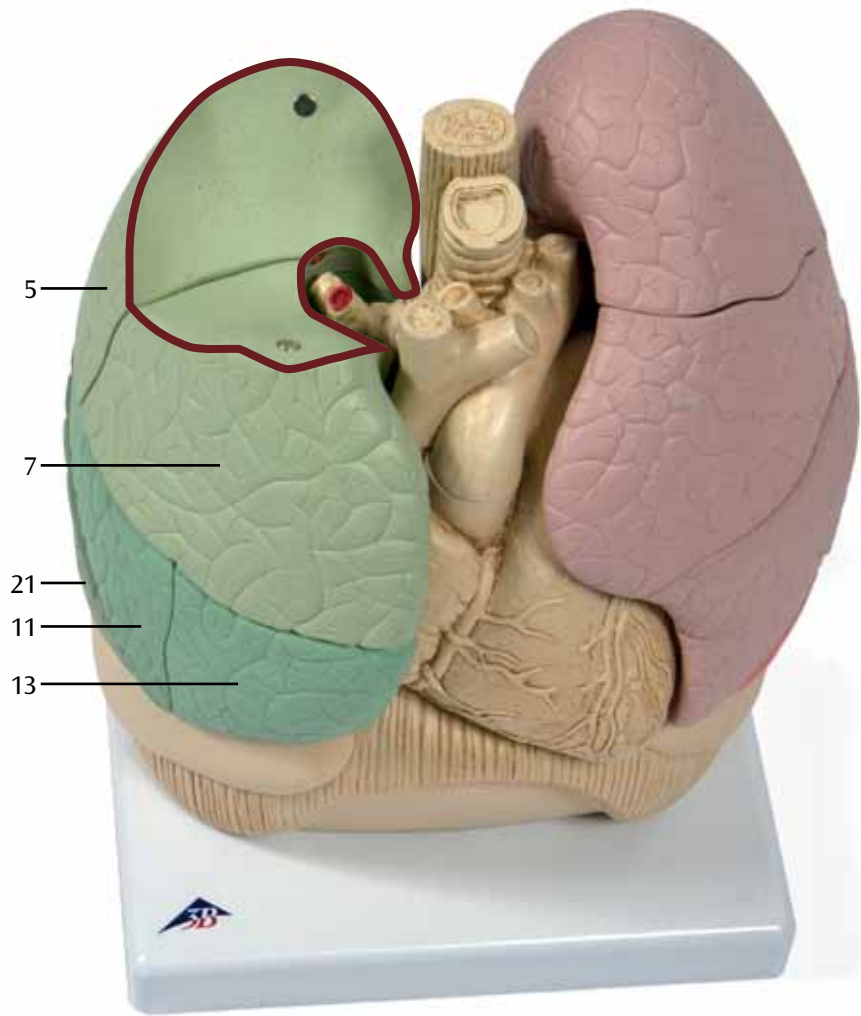


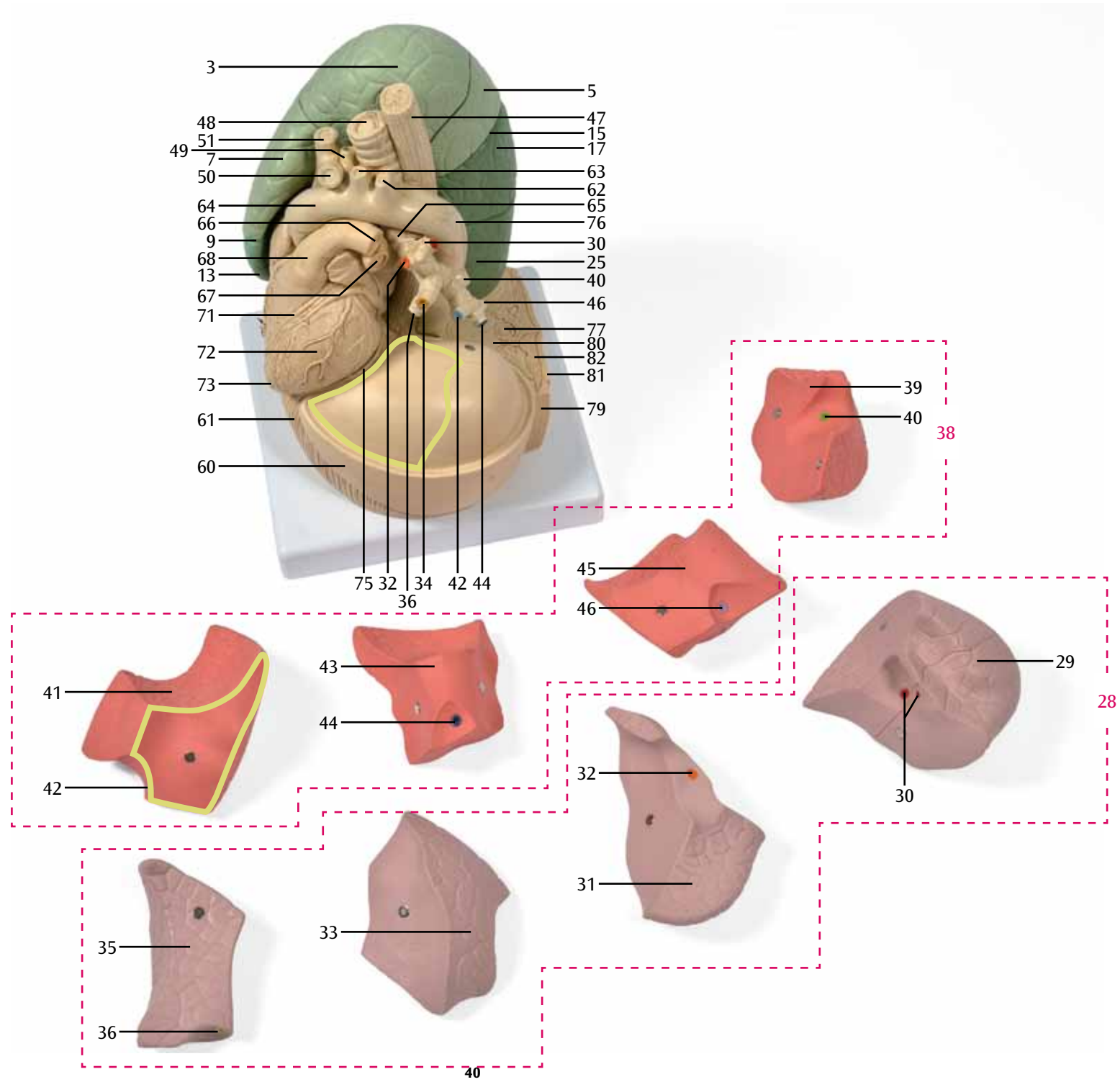




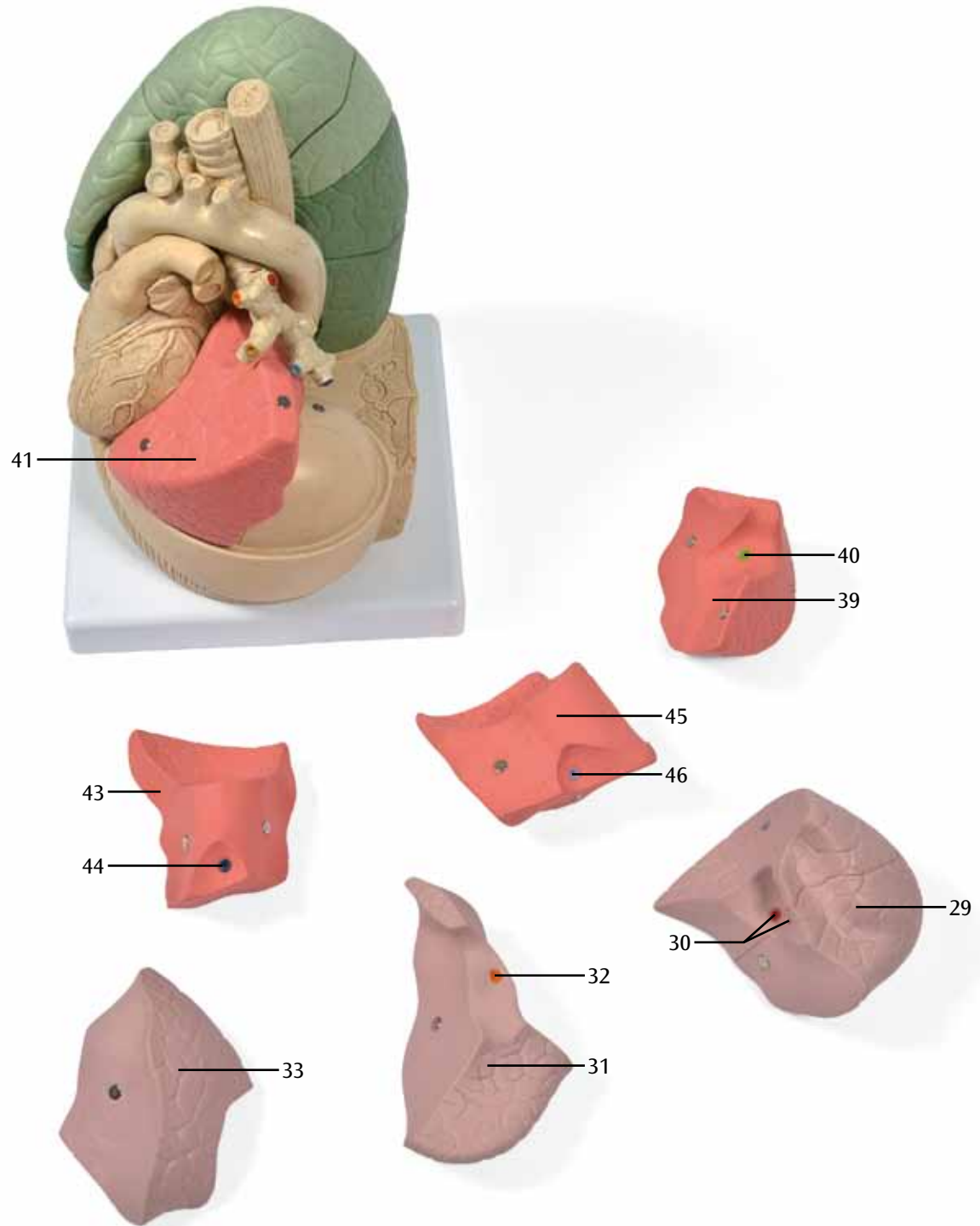


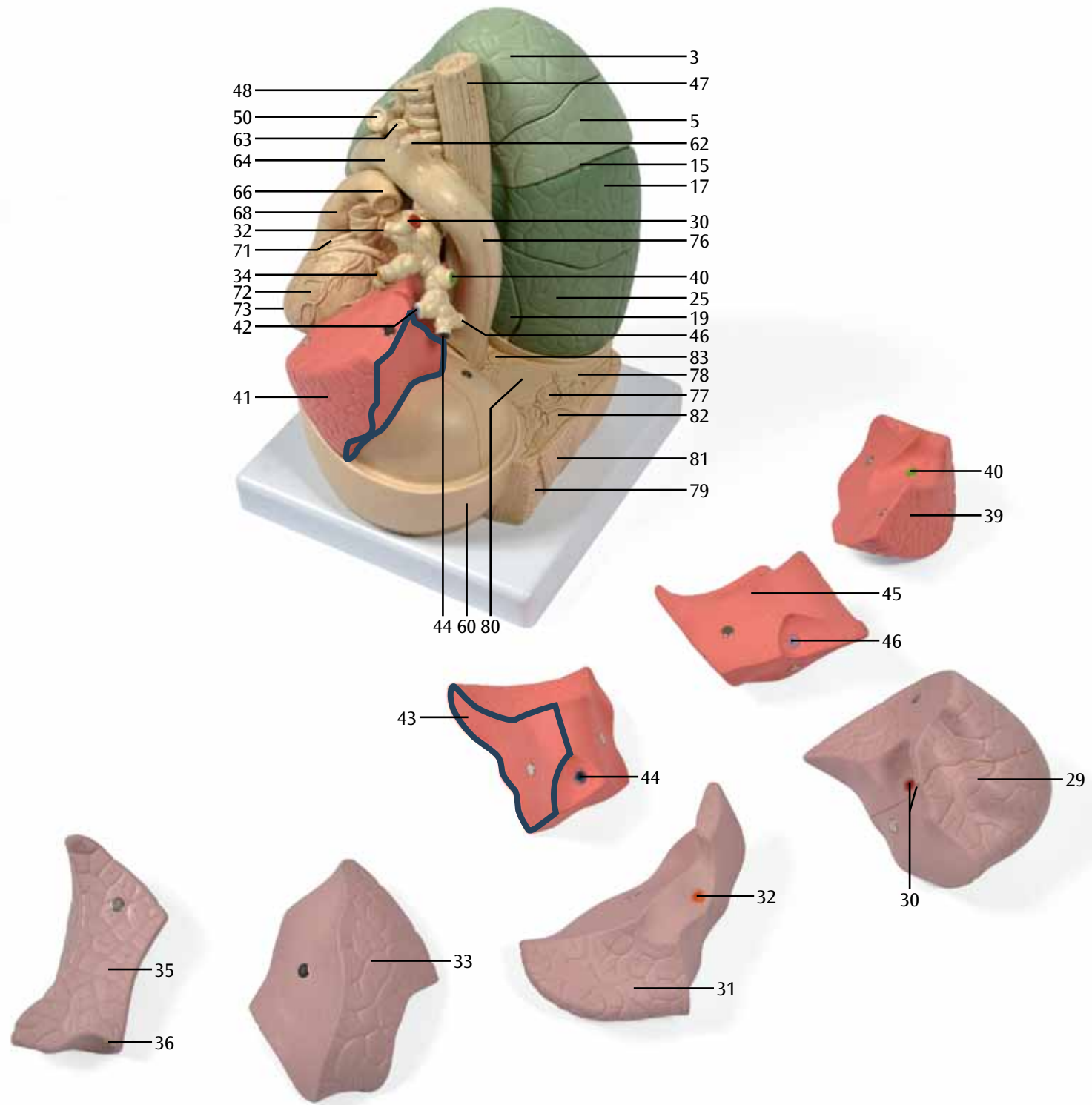


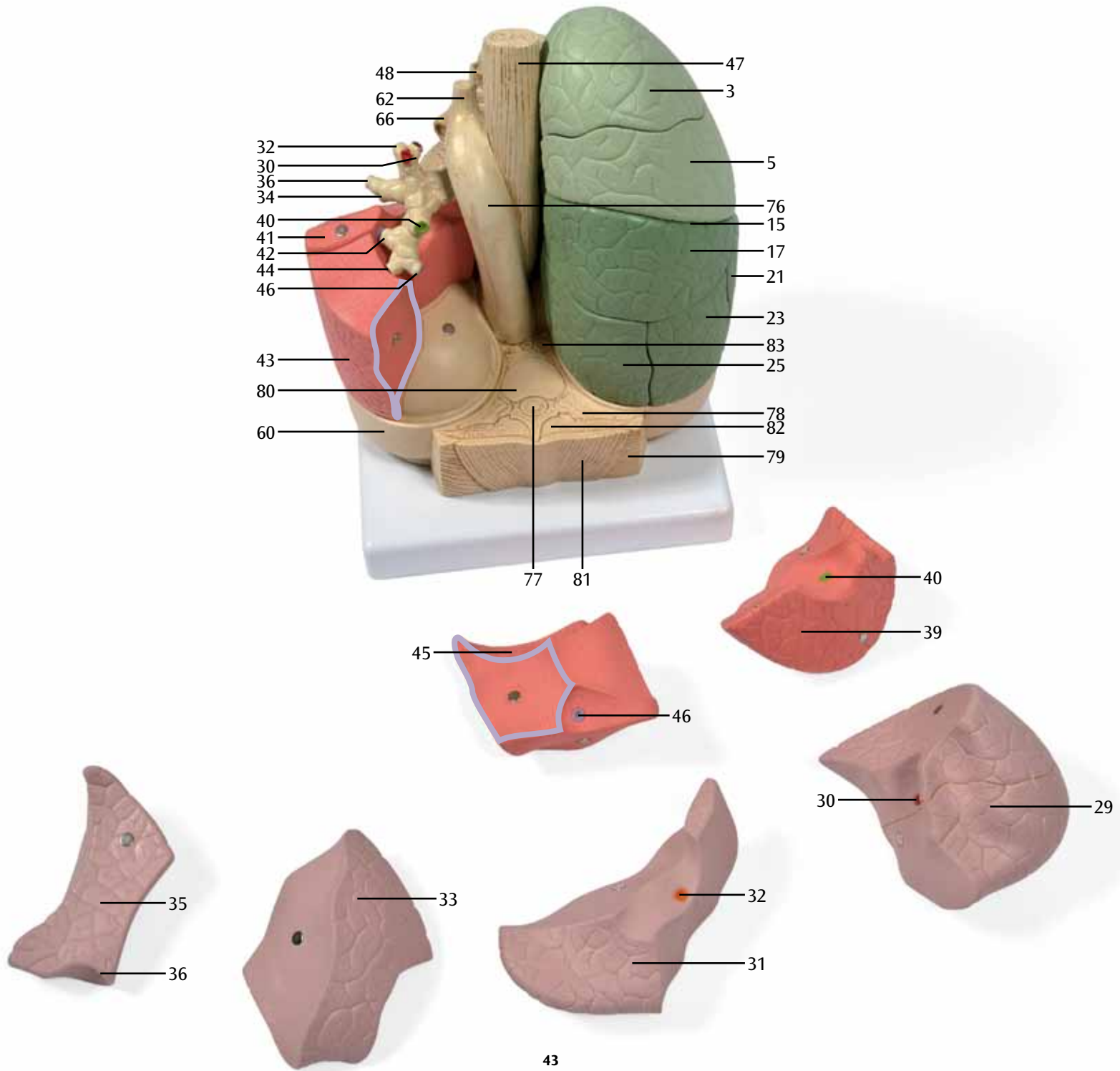


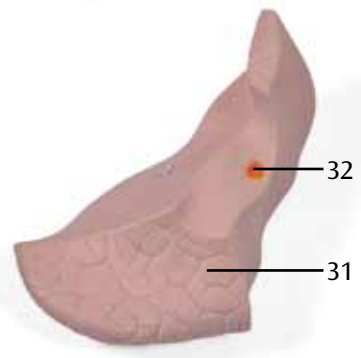
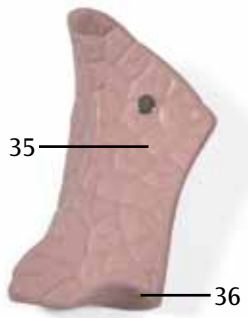
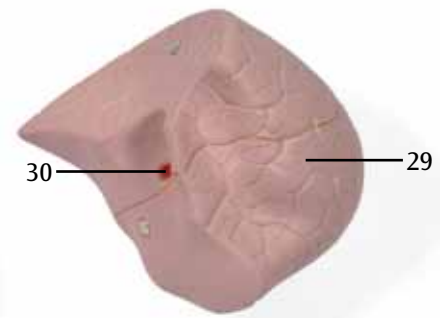
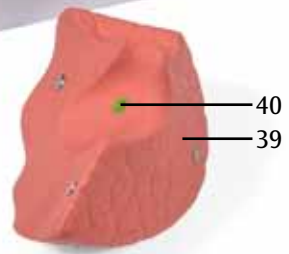
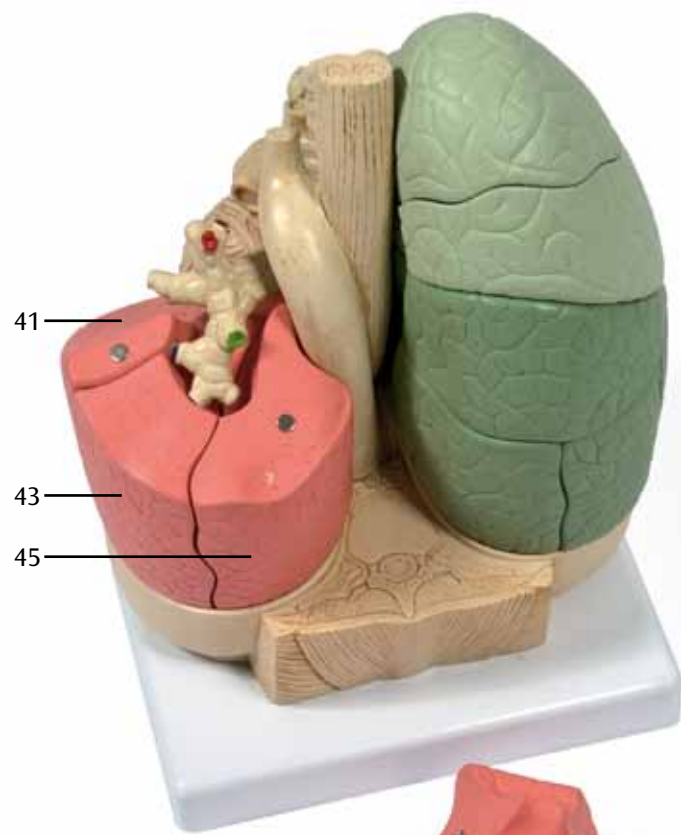


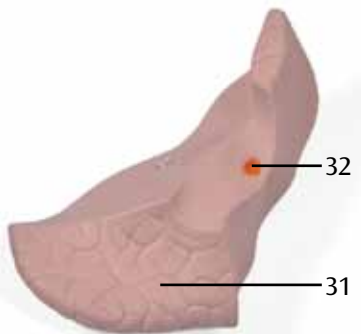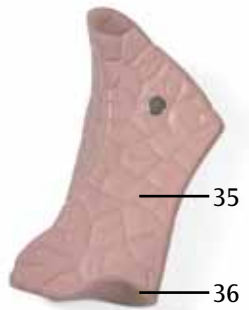

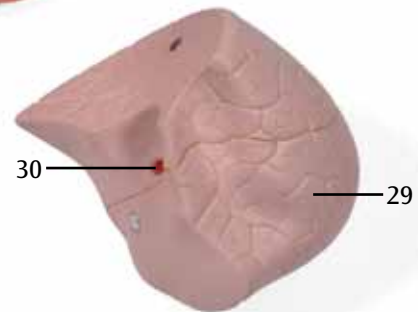
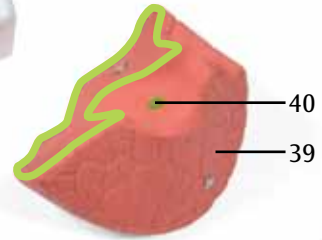
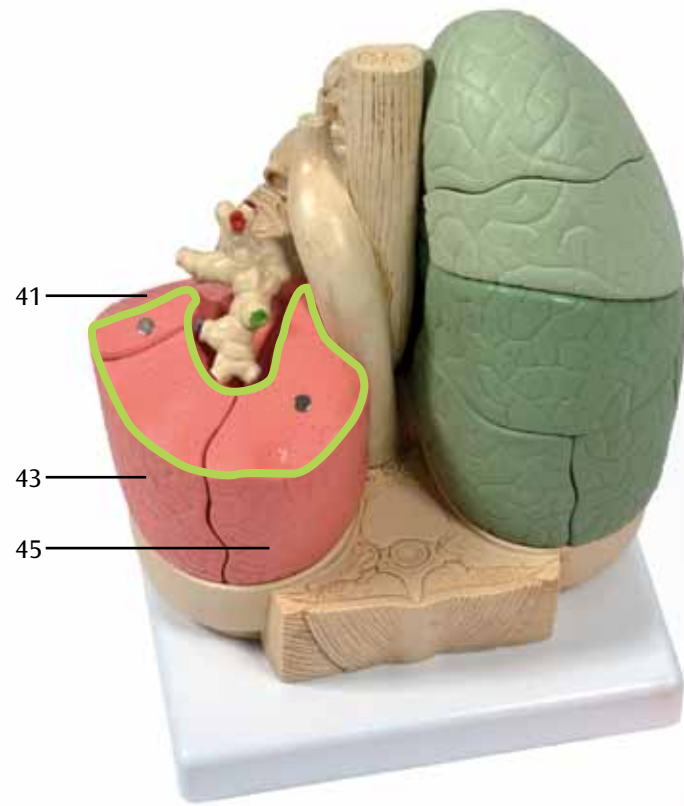


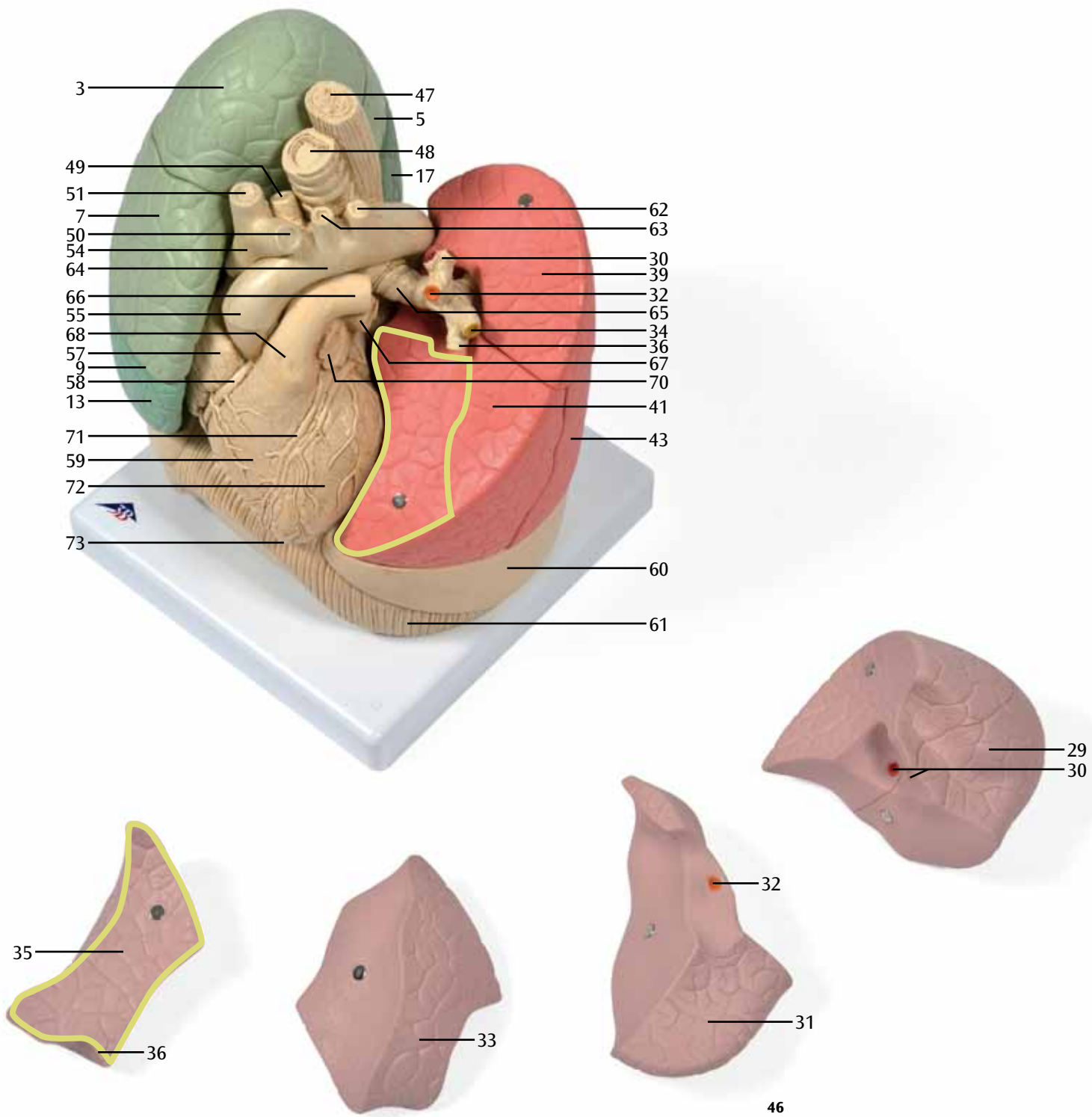


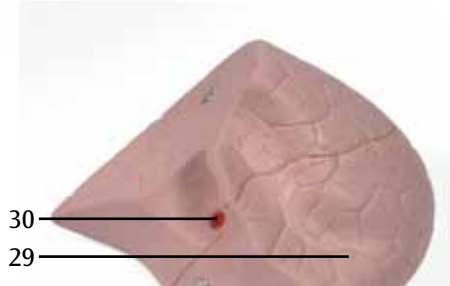
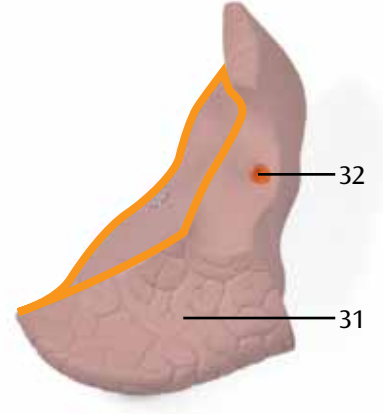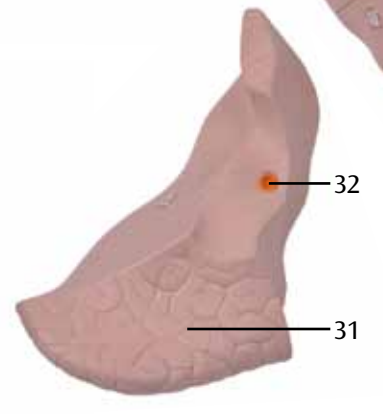
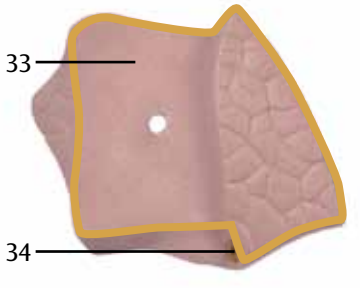
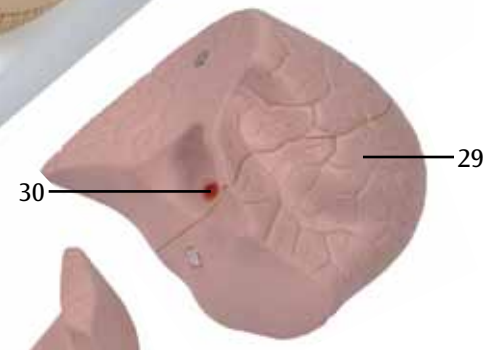
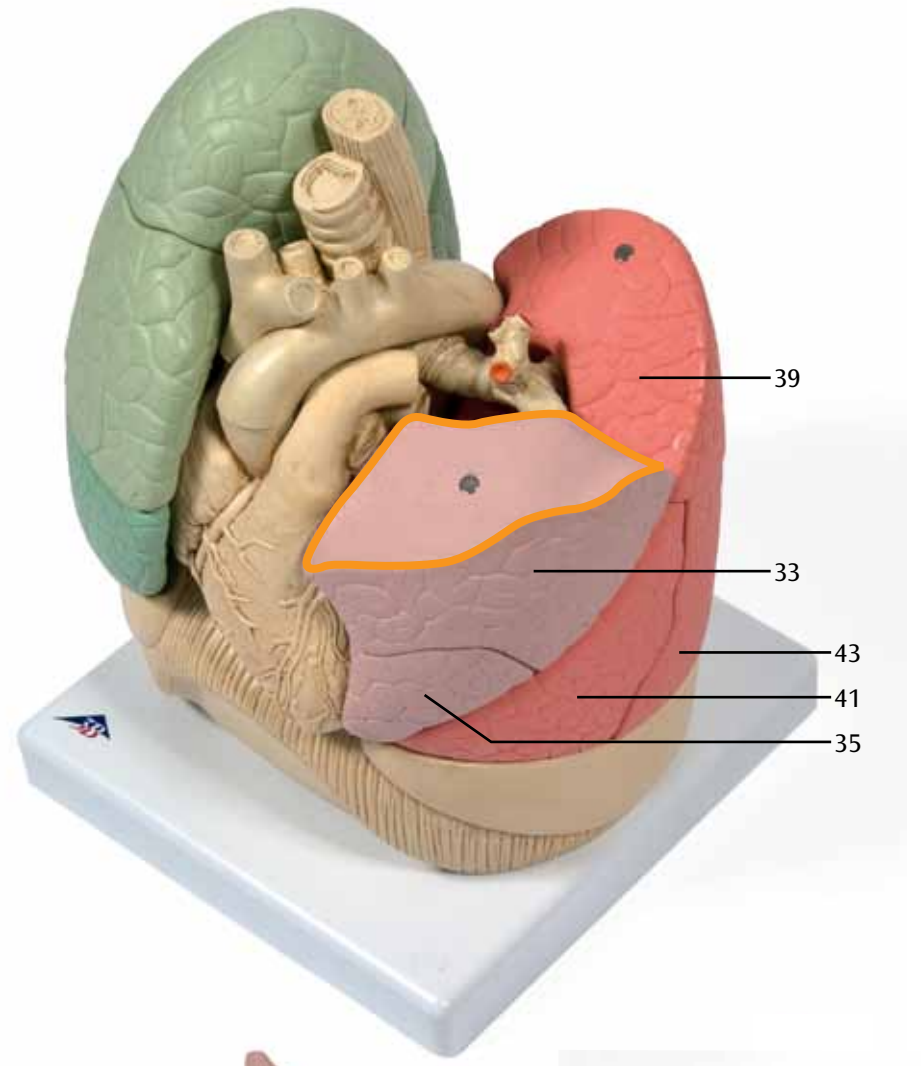
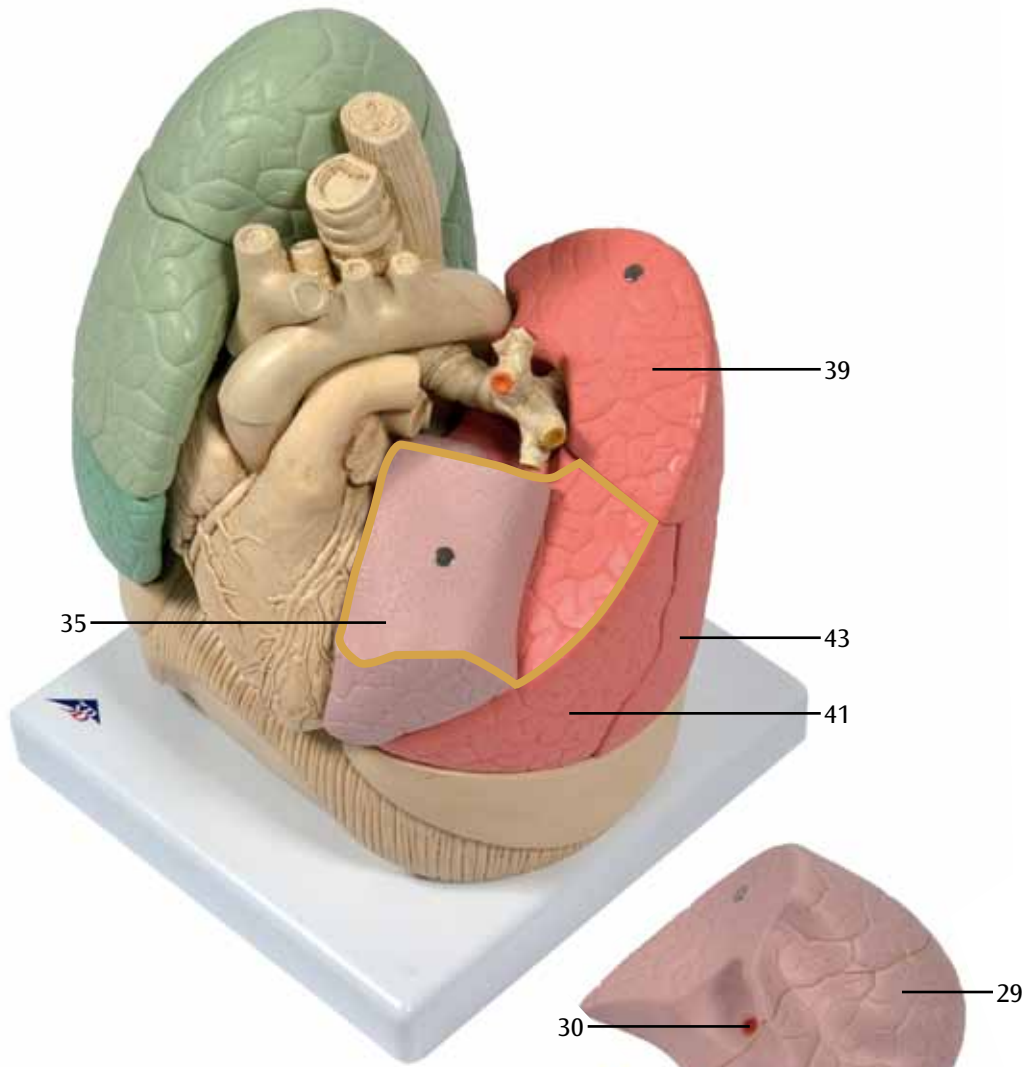


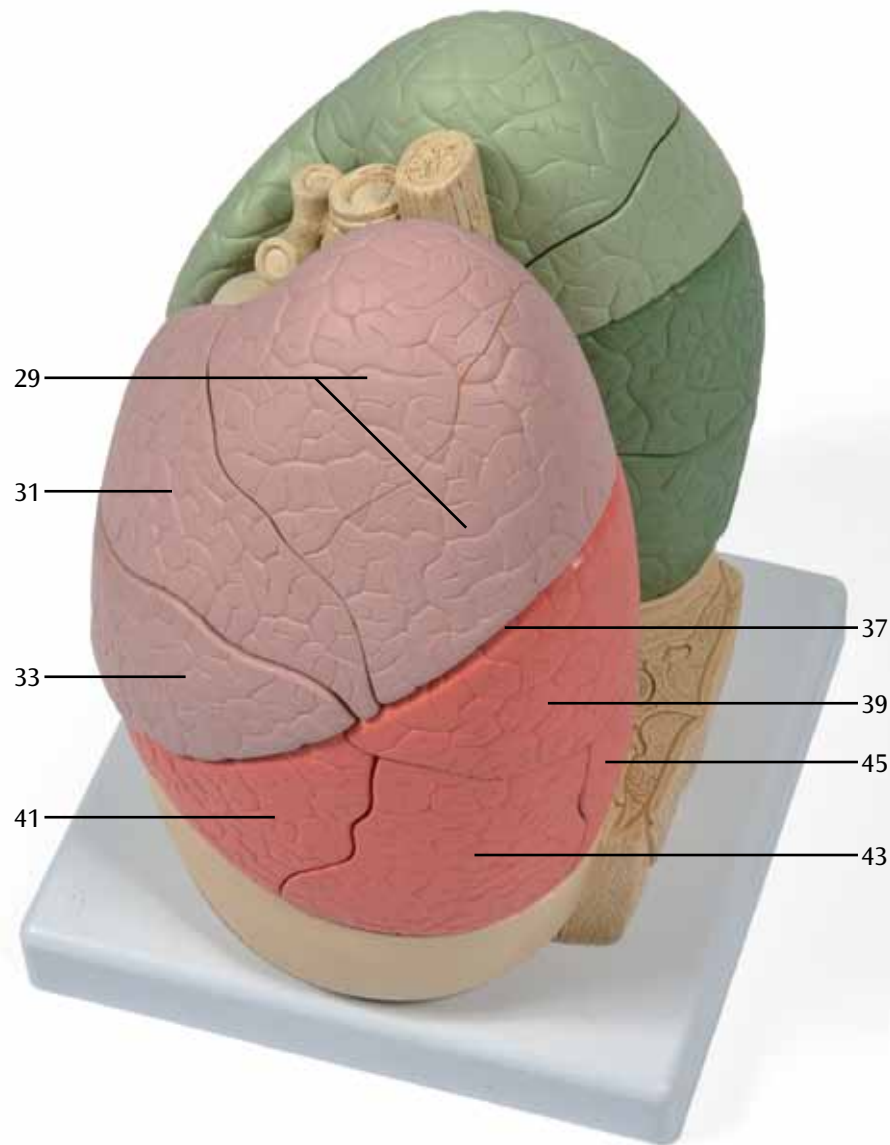
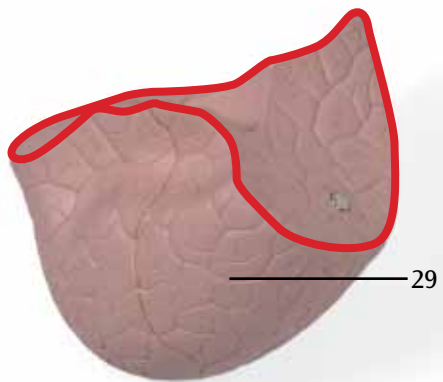
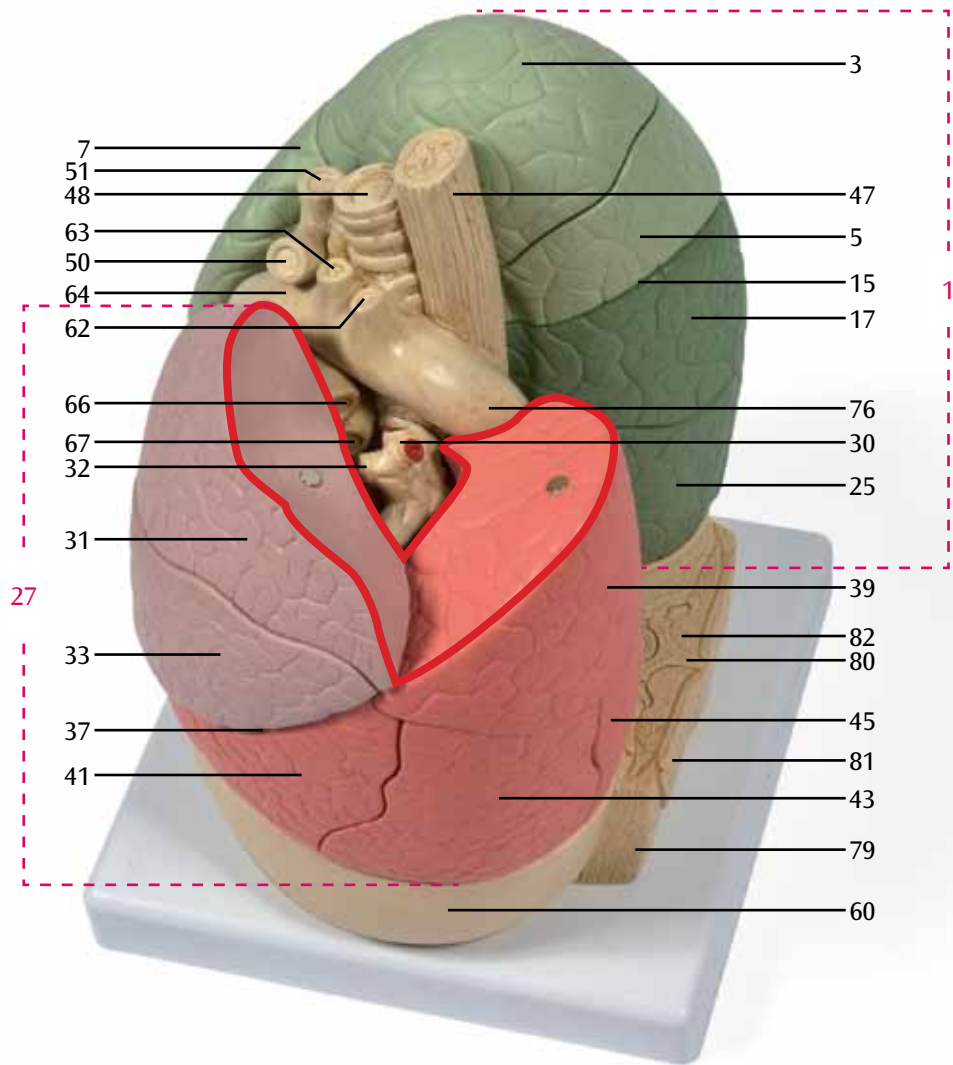




















# 3B Scientific

A worldwide group of companies



3B Scientific GmbH  
Rudorffweg 8 • 21031 Hamburg • Germany  
Tel.: + 49-40-73966-0 • Fax: + 49-40-73966-100  
[www.3bscientific.com](http://www.3bscientific.com) • [3b@3bscientific.com](mailto:3b@3bscientific.com)

© Copyright 2013 for instruction manual and design of product:  
3B Scientific GmbH, Germany