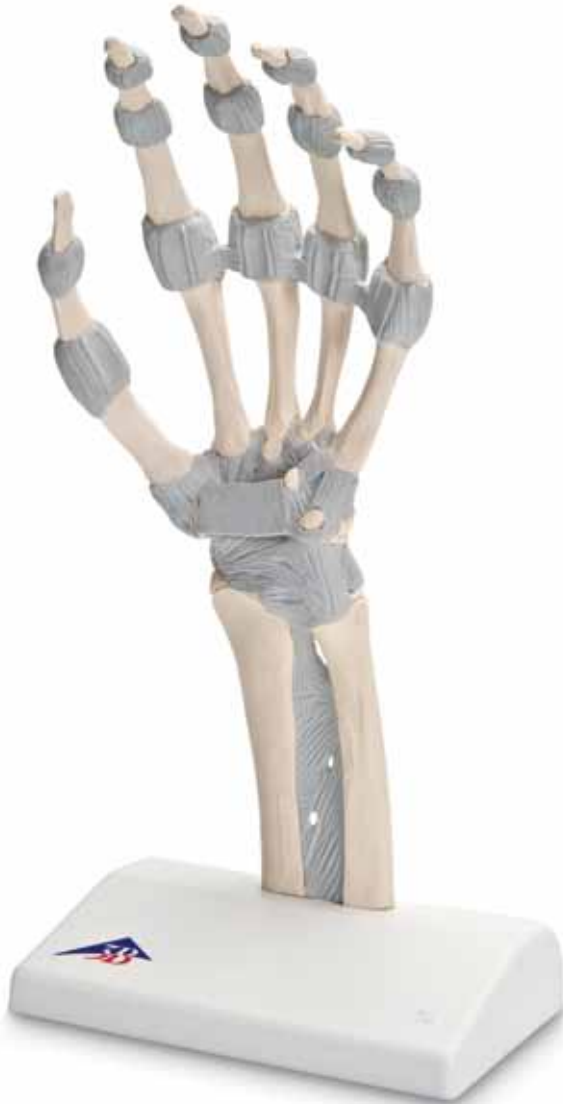



*...going one step further*



**M36**

(1013683)



## Latin

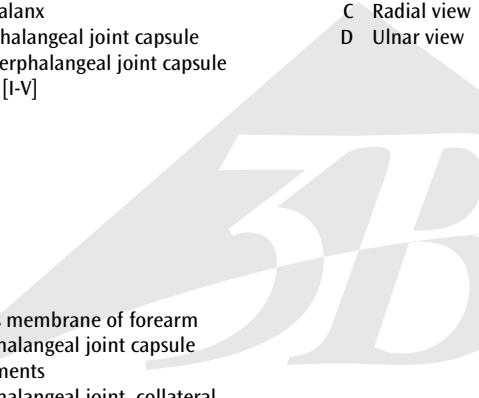
- 1 Phalanx distalis
  - 2 Phalanx media
  - 3 Phalanx proximalis
  - 4 Articulatio interphalangea distalis, Capsula articularis
  - 5 Articulatio interphalangea proximalis, Capsula articularis
  - 6 Ossa metacarpi I-V (Ossa metacarpalia I-V)
  - 7 Os capitatum
  - 8 Os trapezium
  - 9 Os trapezoideum
  - 10 Os scaphoideum
  - 11 Radius
  - 12 Os hamatum
  - 13 Os triquetrum
  - 14 Ulna
  - 15 Membrana interossea antebrachii
  - 16 Articulatio metacarpophalangea, Capsula articularis
  - 17 Ligg. palmaria
  - 18 Articulatio metacarpophalangea, Ligg. collateralia
  - 19 Lig. metacarpale transversum profundum
  - 20 Lig. radiocarpale dorsale
  - 21 Lig. radioulnare dorsale
  - 22 Lig. collaterale carpi ulnare
  - 23 Ligg. intercarpalia dorsalia
  - 24 Ligg. metacarpalia dorsalia
  - 25 Ligg. carpometacarpalia dorsalia
  - 26 Lig. collaterale carpi radiale
  - 27 Ligg. carpometacarpalia palmaria
  - 28 Tuberculum ossis trapezii
  - 29 Retinaculum musculorum flexorum (Lig. carpi transversum)
  - 30 Canalis carpi
  - 31 Hamulus ossis hamati
  - 32 Os pisiforme
  - 33 Lig. ulnocarpale palmare
  - 34 Lig. radioulnare palmare
  - 35 Lig. radiocarpale palmare
  - 36 Ligg. metacarpalia palmaria
  - 37 M. flexor carpi ulnaris, Tendo insertionis
  - 38 Os metacarpi V (Os metacarpale V)
  - 39 Os metacarpi I (Os metacarpale I)
  - 40 Processus styloideus radii
- 
- A Ansicht von dorsal
  - B Ansicht von palmar
  - C Ansicht von radial
  - D Ansicht von ulnar

# Hand skeleton with elastic ligaments

English

This single-part model shows the anatomy of the ligaments in the hand in detail. It is ideally suited both as a teaching aid as well as for anatomy classes, such as for medical students, physiotherapists and occupational therapists. The carpals (ossa carpi), the metacarpals (ossa metacarpi) and finger bones (ossa digitorum manus) are shown as osseous structures. In the distal area of the forearm, the radius and the ulna are represented. The fibrous layer of connective tissue, described in anatomy as the membrana interossea, is shown. It extends between both of these long bones.

The retinaculum flexorum, which forms the top of the carpal tunnel, an anatomical area of clinical relevance, is also shown. All ligaments, the membrana interossea and the retinaculum flexorum are shown flexibly so that functional movements can be simulated for teaching purposes, in particular the joints in the wrist.

- 
- |  |               |
|--|---------------|
| 1 Distal phalanx                                   | A Dorsal view |
| 2 Middle phalanx                                   | B Palmar view |
| 3 Proximal phalanx                                 | C Radial view |
| 4 Distal interphalangeal joint capsule             | D Ulnar view  |
| 5 Proximal interphalangeal joint capsule           |               |
| 6 Metacarpals [I-V]                                |               |
| 7 Capitate   |               |
| 8 Trapezium  |               |
| 9 Trapezoid  |               |
| 10 Scaphoid  |               |
| 11 Radius  |               |
| 12 Hamate  |               |
| 13 Triquetrum                                      |               |
| 14 Ulna  |               |
| 15 Interosseous membrane of forearm                |               |
| 16 Metacarpophalangeal joint capsule               |               |
| 17 Palmar ligaments                                |               |
| 18 Metacarpophalangeal joint, collateral ligaments |               |
| 19 Deep transverse metacarpal ligament             |               |
| 20 Dorsal radiocarpal ligament                     |               |
| 21 Dorsal radioulnar ligament                      |               |
| 22 Ulnar collateral ligament (of wrist joint)      |               |
| 23 Dorsal intercarpal ligaments                    |               |
| 24 Dorsal metacarpal ligaments                     |               |
| 25 Dorsal carpometacarpal ligaments                |               |
| 26 Radial collateral ligament (of wrist joint)     |               |
| 27 Palmar carpometacarpal ligaments                |               |
| 28 Tuberculum of trapezium                         |               |
| 29 Flexor retinaculum (transverse carpal ligament) |               |
| 30 Carpal tunnel                                   |               |
| 31 Hook of hamate                                  |               |
| 32 Pisiform bone                                   |               |
| 33 Palmar ulnocarpal ligament                      |               |
| 34 Palmar radioulnar ligament                      |               |
| 35 Palmar radiocarpal ligament                     |               |
| 36 Palmar metacarpal ligaments                     |               |
| 37 Flexor carpi ulnaris, tendon of insertion       |               |
| 38 Fifth metacarpal bone                           |               |
| 39 First metacarpal bone                           |               |
| 40 Styloid process of radius                       |               |

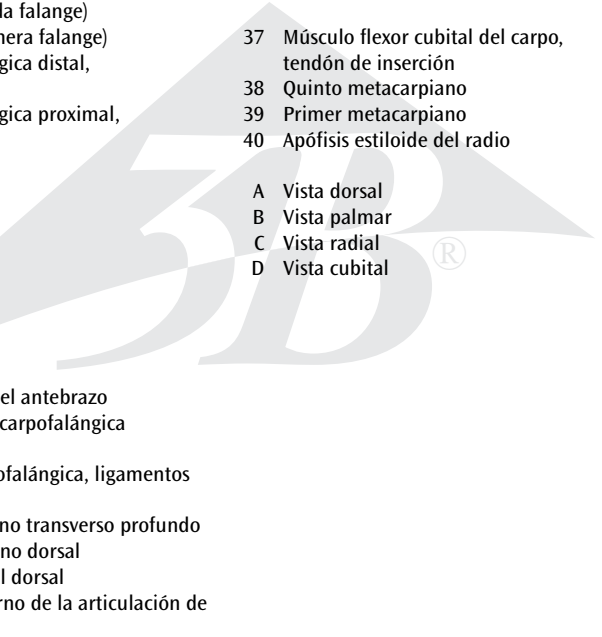
Dieses 1-teilige Modell zeigt die Anatomie der Bänder im Bereich der Hand im Detail. Es ist sowohl als unterstützendes Lehrmittel als auch für den Anatomieunterricht z.B. für Medizinstudenten, Physiotherapeuten und Ergotherapeuten ideal geeignet. Dargestellt werden als knöcherne Strukturen die Handwurzelknochen (Ossa carpi), die Mittelhandknochen (Ossa metacarpi) und die Fingerknochen (Ossa digitorum manus). Im Bereich des distalen Unterarmes sind am Modell die Speiche (Radius) und die Elle (Ulna) repräsentiert. Dort ist die in der Anatomie als Membrana interossea bezeichnete fibröse Bindegewebsschicht dargestellt, welche sich zwischen diesen beiden genannten Röhrenknochen ausspannt. Zudem wird auch das Retinaculum flexorum dargestellt, welches das Dach des Karpaltunnels bildet, ein anatomischer Bereich von klinischer Relevanz. Sämtliche Bänder, die Membrana interossea sowie das Retinaculum flexorum werden flexibel dargestellt, so dass sich insbesondere im Bereich der Handgelenke funktionelle Bewegungen didaktisch simulieren lassen.

- |    |  |    |   |
|----|--|----|---|
| 1  | Fingerendglied (Endphalanx)  | 36 | Handflächenseitige Mittelhandbänder       |
| 2  | Fingermittelglied (Mittelphalanx)  | 37 | Ansatzsehne des ellenseitigen Handbeugers |
| 3  | Fingergrundglied (Grundphalanx)  | 38 | Fünfter Mittelhandknochen                 |
| 4  | Fingerendgelenk (Distales Interphalangealgelenk, DIP), Gelenkkapsel      | 39 | Erster Mittelhandknochen                  |
| 5  | Fingermittelgelenk (Proximales Interphalangealgelenk, PIP), Gelenkkapsel | 40 | Griffelfortsatz der Speiche               |
| 6  | Mittelhandknochen 1-5  | A  | Handrückenseitige Ansicht                 |
| 7  | Kopfbein   | B  | Handflächenseitige Ansicht                |
| 8  | Großes Vieleckbein   | C  | Speichenseitige Ansicht                   |
| 9  | Kleines Vieleckbein  | D  | Ellenseitige Ansicht                      |
| 10 | Kahnbein   |    |   |
| 11 | Speiche  |    |   |
| 12 | Hakenbein  |    |   |
| 13 | Dreieck(s)bein   |    |   |
| 14 | Elle   |    |   |
| 15 | Zwischenknochenhaut des Unterarms  |    |   |
| 16 | Fingergrundgelenk, Gelenkkapsel  |    |   |
| 17 | Handflächenseitige Bänder der Fingergelenke                              |    |   |
| 18 | Fingergrundgelenk, Seitenbänder  |    |   |
| 19 | Tiefes querverlaufendes Mittelhandband                                   |    |   |
| 20 | Handrückenseitiges Speichen-Handwurzel-Band                              |    |   |
| 21 | Handrückenseitiges Speichen-Ellen-Band                                   |    |   |
| 22 | Ellenseitiges Seitenband des Handgelenks                                 |    |   |
| 23 | Handrückenseitige Handwurzelbänder                                       |    |   |
| 24 | Handflächenseitige Mittelhandbänder                                      |    |   |
| 25 | Handrückenseitige Handwurzel-Mittelhand-Bänder                           |    |   |
| 26 | Speichenseitiges Seitenband des Handgelenks                              |    |   |
| 27 | Handflächenseitige Handwurzel-Mittelhand-Bänder                          |    |   |
| 28 | Höcker des großen Vieleckbeins   |    |   |
| 29 | Halteband der Beugemuskeln   |    |   |
| 30 | Karpaltunnel   |    |   |
| 31 | Haken des Hakenbeins   |    |   |
| 32 | Erbsenbein   |    |   |
| 33 | Handflächenseitiges Ellen-Handwurzel-Band                                |    |   |
| 34 | Handflächenseitiges Speichen-Ellen-Band                                  |    |   |
| 35 | Handflächenseitiges Speichen-Handwurzel-Band                             |    |   |

# Huesos de la mano, con ligamentos elásticos

Español

El modelo, de una sola pieza, muestra con todo detalle la anatomía de los ligamentos de la mano. Es adecuado como material auxiliar de formación y para enseñanza de anatomía; p.e., para estudiantes de medicina, fisioterapeutas y ergoterapeutas. Se muestran las estructuras de los huesos carpianos (ossa carpi), metacarpos (ossa metacarpi) y falanges (ossa digitorum manus). En la zona distal del antebrazo, el modelo representa el radio (radius) y el cúbito (ulna). Se muestra la capa fibrosa de tejido conectivo conocida en anatomía como membrana interósea, que se extiende entre estos dos huesos largos. Además se representa el retinaculum flexorum que forma el techo del túnel carpiano, una zona anatómica de gran importancia clínica. Todos los ligamentos, la membrana interósea y el retinaculum flexorum son flexibles, con el propósito didáctico de simular los movimientos funcionales en la articulación de la mano.

- 
- 1 Falange distal (tercera falange)
  - 2 Falange media (segunda falange)
  - 3 Falange proximal (primera falange)
  - 4 Articulación interfalángica distal, cápsula articular
  - 5 Articulación interfalángica proximal, cápsula articular
  - 6 Metacarpianos 1-5
  - 7 Hueso grande
  - 8 Hueso trapecio
  - 9 Hueso trapecoide
  - 10 Hueso escafoides
  - 11 Radio
  - 12 Hueso ganchoso
  - 13 Hueso piramidal
  - 14 Cúbito
  - 15 Membrana interósea del antebrazo
  - 16 Cápsula articular metacarpofalángica
  - 17 Ligamentos palmares
  - 18 Articulación metacarpofalángica, ligamentos laterales
  - 19 Ligamento metacarpiano transverso profundo
  - 20 Ligamento radiocarpiano dorsal
  - 21 Ligamento radiocubital dorsal
  - 22 Ligamento lateral interno de la articulación de la muñeca
  - 23 Ligamentos intercarpianos dorsales
  - 24 Ligamentos metacarpianos dorsales
  - 25 Ligamentos carpometacarpianos dorsales
  - 26 Ligamento colateral radial de la articulación de la muñeca
  - 27 Ligamentos carpometacarpianos palmares
  - 28 Tubérculo del trapecio
  - 29 Retináculo de los músculos flexores (ligamento carpiano transverso)
  - 30 Túnel carpiano
  - 31 Gancho del hueso ganchoso
  - 32 Hueso pisiforme
  - 33 Ligamento cubitocarpianos palmar
  - 34 Ligamento radiocubital palmar
  - 35 Ligamento radiocarpiano palmar
  - 36 Ligamentos metacarpianos palmares
  - 37 Músculo flexor cubital del carpo, tendón de inserción
  - 38 Quinto metacarpiano
  - 39 Primer metacarpiano
  - 40 Apófisis estiloides del radio
- A Vista dorsal  
B Vista palmar  
C Vista radial  
D Vista cubital

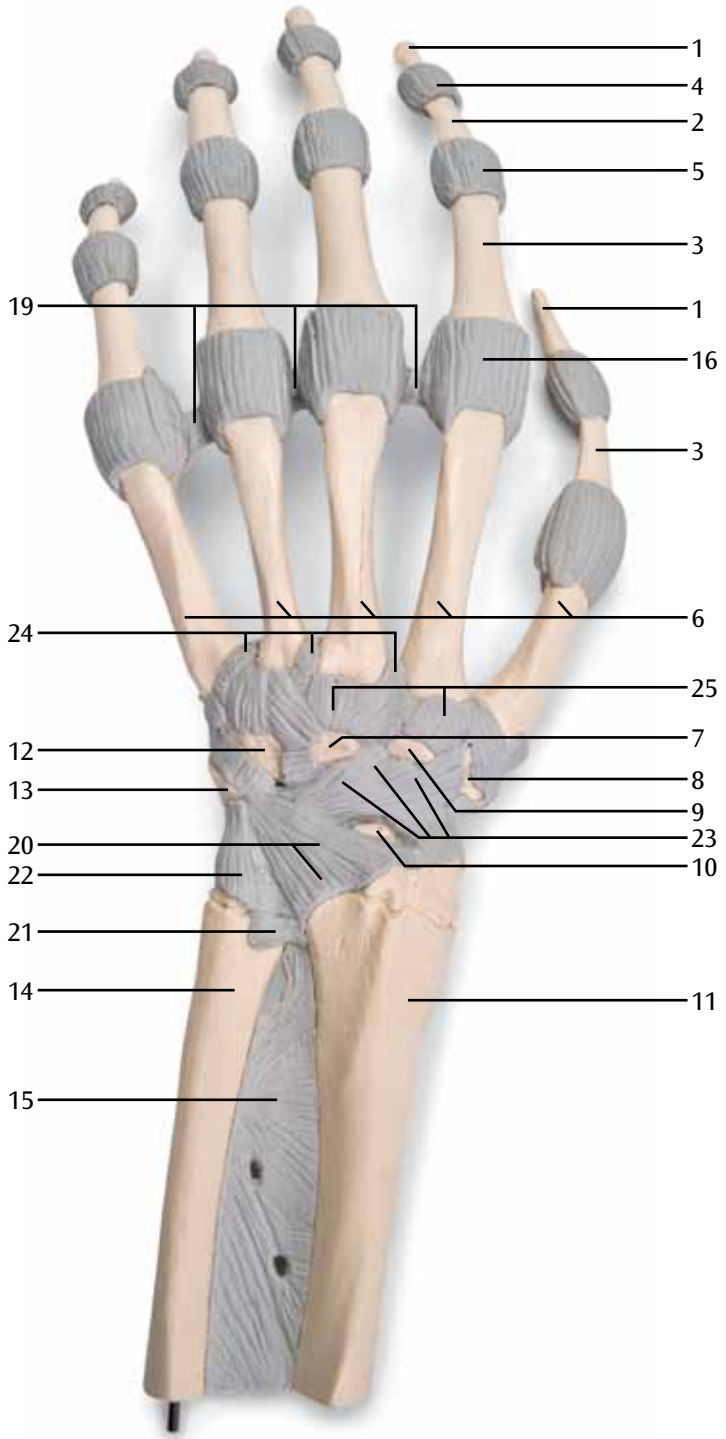
# Squelette de la main avec ligaments élastiques

Ce modèle en 1 pièce montre l'anatomie détaillée des ligaments au niveau de la main. Il convient idéalement tant comme matériel pédagogique de soutien que pour les cours d'anatomie, par ex. pour les étudiants en médecine, les physiothérapeutes et les ergothérapeutes. Les os du carpe (*ossa carpi*), les os métacarpiens (*ossa metacarpi*) et les phalanges (*ossa digitorum manus*) sont représentés en tant que structures osseuses. Au niveau de l'avant-bras distal, on distingue sur le modèle le radius et le cubitus (*ulna*). À cet endroit est également représentée la couche fibreuse de tissu conjonctif, désignée en anatomie sous le nom de membrane interosseuse (*membrana interossea*), qui s'étend entre ces deux os longs mentionnés. On reconnaît en outre le rétinaculum des fléchisseurs (*retinaculum flexorum*) qui forme le toit du canal carpien, une région anatomique d'importance clinique.

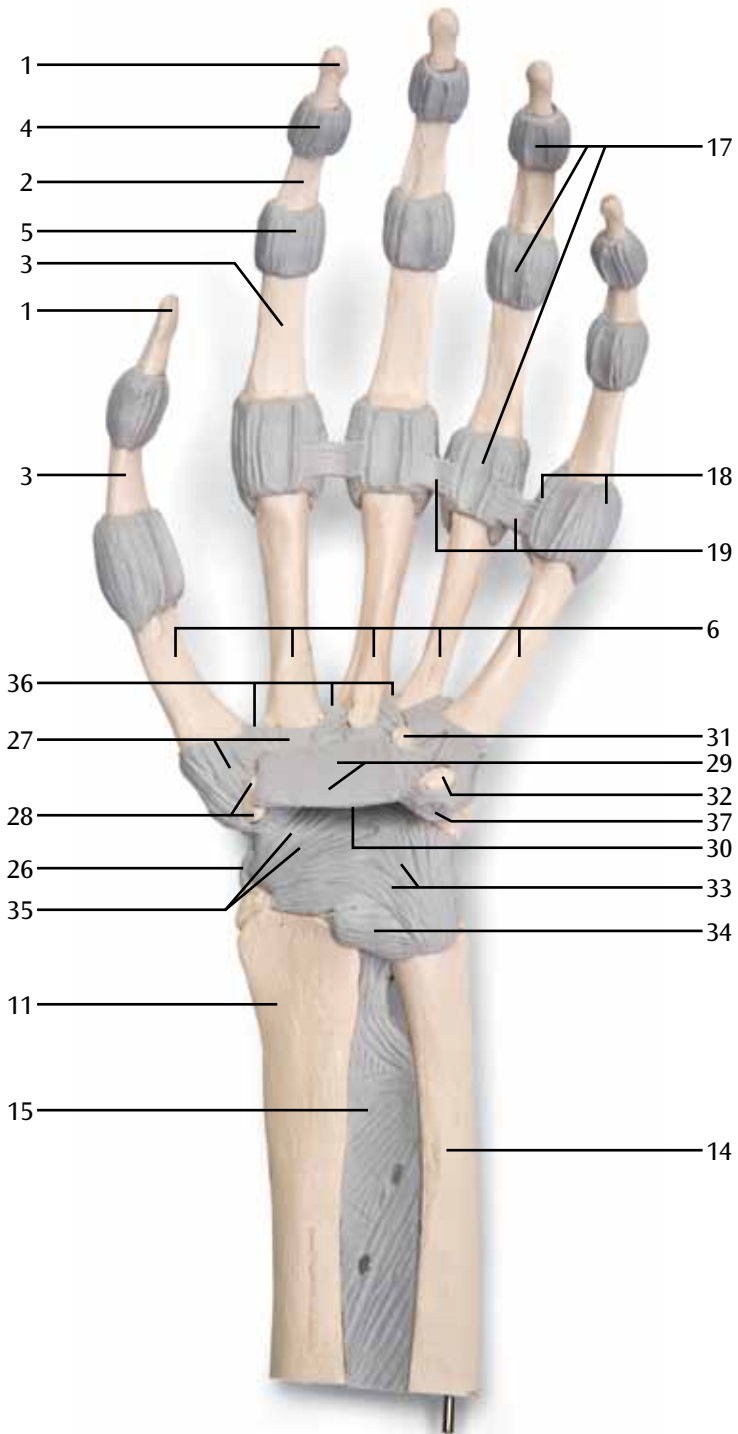
Tous les ligaments ainsi que la membrane interosseuse et le rétinaculum des fléchisseurs sont représentés par des pièces flexibles. Il est ainsi possible de simuler, en situation didactique, les mouvements fonctionnels notamment au niveau des poignets.

- |    |  |    |   |
|----|--|----|---|
| 1  | Phalange distale (aussi nommée phalangette)  | 26 | Ligament latéral coté radial de l'articulation de la main |
| 2  | Phalange médiane (ou bout du doigt)  | 27 | Ligaments entre carpe et métacarpe coté plat de la main   |
| 3  | Phalange métacarpienne (entre les os du poignet et les os des doigts)                                  | 28 | Gibbosités du grand trapèze                               |
| 4  | Articulation interphalangienne (articulation distale entre les phalanges, DIP), capsule articulaire    | 29 | Rétinaculum des muscles fléchisseurs                      |
| 5  | Articulation du milieu du doigt (articulation proximale entre les phalanges, PIP), capsule articulaire | 30 | Tunnel carpien  |
| 6  | Métacarpes 1 à 5   | 31 | Crochet de l'os crochu                                    |
| 7  | Poignet  | 32 | Os pisiforme  |
| 8  | Grand trapèze  | 33 | Ligament entre cubitus et carpe coté plat de la main      |
| 9  | Petit trapèze  | 34 | Ligament entre radius et cubitus coté dos de la main      |
| 10 | Os naviculaire   | 35 | Ligament entre radius et carpe coté plat de la main       |
| 11 | Radius   | 36 | Ligament entre radius et carpe coté plat de la main       |
| 12 | Os crochu  | 37 | Ligaments métacarpiens coté plat de la main               |
| 13 | Triquetrum (appelé pyramidal dans l'ancienne nomenclature)   | 38 | Cinquième os métacarpien                                  |
| 14 | Cubitus  | 39 | Premier os métacarpien                                    |
| 15 | Périoste de l'avant-bras   | 40 | Os styloïde du radius                                     |
| 16 | Articulation métacarpophalangienne, capsule articulaire  |    |   |
| 17 | Ligaments des articulations des doigts coté plat de la main  | A  | Vue du coté dos de la main                                |
| 18 | Articulation métacarpophalangienne, ligaments latéraux   | B  | Vue du coté plat de la main                               |
| 19 | Ligament carpien transverse profond  | C  | Vue du coté radial  |
| 20 | Ligament entre radius coté dos de la main et carpe   | D  | Vue du coté cubital                                       |
| 21 | Ligament entre radius coté dos de la main et cubitus   |    |   |
| 22 | Ligament latéral coté cubital de l'articulation de la main   |    |   |
| 23 | Ligaments carpiens coté dos de la main   |    |   |
| 24 | Ligaments métacarpiens coté plat de la main  |    |   |
| 25 | Ligaments entre carpe et métacarpe coté dos de la main   |    |   |

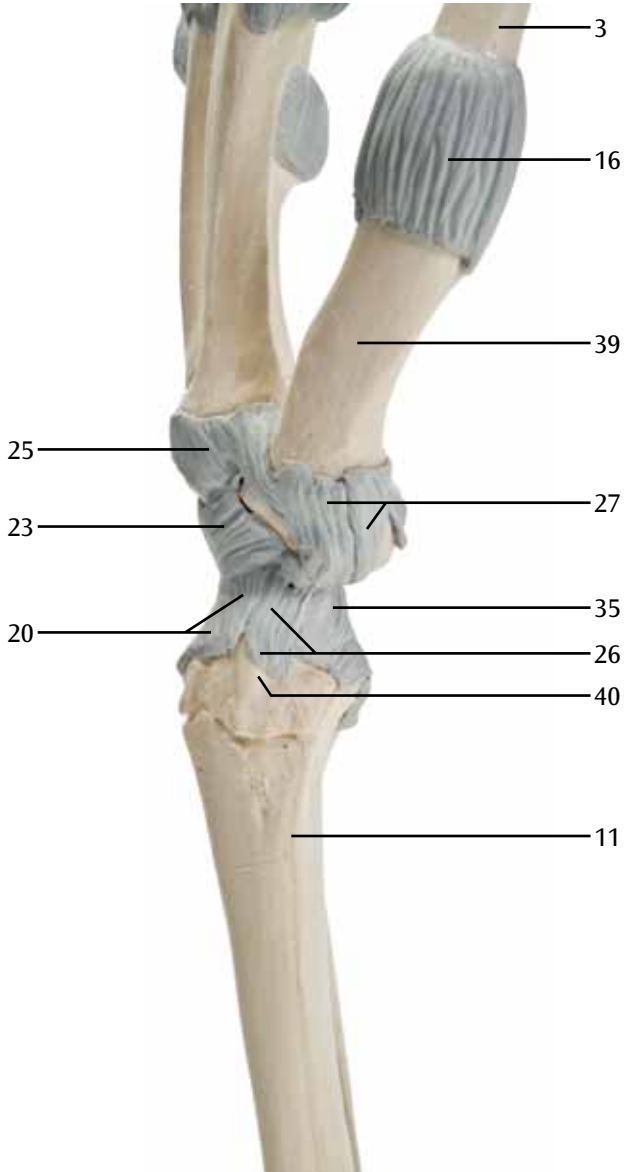
**A**

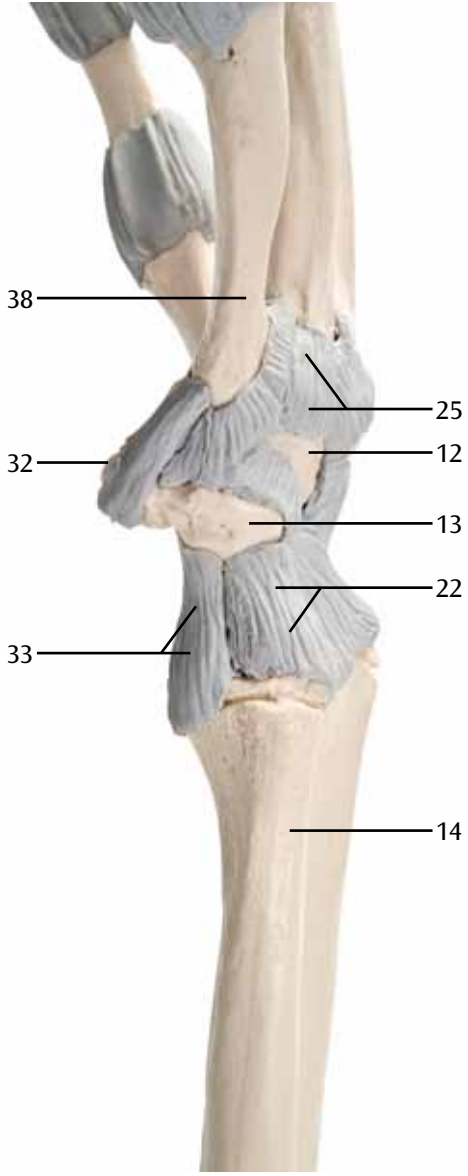






C





# Esqueleto da mão com ligamentos

Português

Este modelo de 1 parte mostra a anatomia dos ligamentos da mão ao pormenor. Ele é ideal para ser usado tanto como material de apoio, como em aulas de anatomia como, por ex., por alunos de medicina, fisioterapeutas e ergoterapeutas. Nele estão representadas, enquanto estruturas ósseas, o carpo (Ossa carpi), o metacarpo (Ossa metacarpi) e as falanges (Ossa digitorum manus). Na zona da parte distal do antebraço estão representados no modelo o rádio (Radius) e a ulna (Ulna). Aí, está representada a camada de tecido conjuntivo, chamada pela anatomia de membrana interóssea, a qual se estende entre os dois ossos longos mencionados. Além disso, também está representado o ligamento carpal transversal que constrói o topo do túnel carpal, um domínio anatômico de relevância clínica. Todos os ligamentos, a membrana interóssea assim como o ligamento carpal transversal, estão representados com flexibilidade, para que seja possível simular de forma didática, sobretudo os movimentos funcionais do pulso.

- |  |  |
|--|--|
| 1 Falange distal   | 37 Flexor ulnar do carpo, tendão de inserção |
| 2 Falange média  | 38 Quinto metacarpo                          |
| 3 Falange proximal   | 39 Primeiro metacarpo                        |
| 4 Articulação interfalangeana distal (DIP),<br>cápsula articular   | 40 Processo estilóide do rádio               |
| 5 Articulação interfalangeana proximal (PIP),<br>cápsula articular | A Vista dorsal                               |
| 6 Ossos metacarpais 1-5  | B Vista palmar                               |
| 7 Osso capitato  | C Vista radial                               |
| 8 Osso trapézio  | D Vista ulnar                                |
| 9 Osso trapezóide  |  |
| 10 Osso escafoíde  |  |
| 11 Rádio   |  |
| 12 Hamato  |  |
| 13 Osso piramidal  |  |
| 14 Ulna  |  |
| 15 Membrana interóssea do antebraço                                |  |
| 16 Articulação metacarpofalangeana,<br>cápsula articular           |  |
| 17 Ligamentos palmares das falanges                                |  |
| 18 Articulação metacarpofalangeana,<br>ligamentos colaterais       |  |
| 19 Ligamento transversal profundo do metacarpo                     |  |
| 20 Ligamento radio-carpal dorsal                                   |  |
| 21 Ligamento radio-ulnar dorsal                                    |  |
| 22 Ligamento colateral ulnar da articulação do<br>pulso            |  |
| 23 Ligamentos intercarpais dorsais                                 |  |
| 24 Ligamentos metacarpais palmares                                 |  |
| 25 Ligamentos carpo-metacarpais dorsais                            |  |
| 26 Ligamento radial colateral da articulação do<br>pulso           |  |
| 27 Ligamentos carpo-metacarpais palmares                           |  |
| 28 Tubérculo do trapézio   |  |
| 29 Ligamento dos músculos flexores                                 |  |
| 30 Túnel carpal  |  |
| 31 Gancho do hamato  |  |
| 32 Osso pisiforme  |  |
| 33 Ligamento ulno-carpal palmar                                    |  |
| 34 Ligamento radio-ulnar palmar                                    |  |
| 35 Ligamento radio-carpal palmar                                   |  |
| 36 Ligamentos metacarpais palmares                                 |  |

# Scheletro della mano con legamenti elastici

Questo modello da 1 pezzo illustra in dettaglio i legamenti della mano. È ideale sia come supporto didattico, sia per le lezioni di anatomia destinate a studenti di medicina, fisioterapeuti ed ergoterapeuti. Sono presenti le strutture ossee quali le ossa del carpo, del metacarpo e le falangi delle dita. Nella zona dell'avambraccio distale sono invece rappresentati il radio e l'ulna. Qui si trova il tessuto connettivo fibroso che in anatomia viene definito membrana interossea, la quale si distende tra queste due ossa, chiamate tubolari. È inoltre presente il retinacolo dei flessori, che costituisce la copertura del tunnel carpale, una zona anatomica di particolare rilevanza clinica. I legamenti, ossia la membrana interossea e il retinacolo dei flessori, presentano una struttura flessibile, in modo da simularne a fini di apprendimento i movimenti funzionali, in particolare nella zona dell'articolazione della mano.

- |  |  |
|--|--|
| 1 Falange distale (terza falange)                            | 37 Tendine di inserzione del muscolo flessore ulnare del carpo |
| 2 Falange media (seconda falange)                            | 38 Osso metacarpale V  |
| 3 Falange prossimale (prima falange)                         | 39 Osso metacarpale I  |
| 4 Articolazione interfalangea distale, capsula articolare    | 40 Processo stiloideo del radio                                |
| 5 Articolazione interfalangea prossimale, capsula articolare | A Vista dorsale  |
| 6 Ossa metacarpali I-V                                       | B Vista palmare  |
| 7 Capitato   | C Vista radiale  |
| 8 Osso trapezio  | D Vista ulnare   |
| 9 Osso trapezoide  |  |
| 10 Scafoide  |  |
| 11 Radio   |  |
| 12 Uncinato  |  |
| 13 Osso piramidale   |  |
| 14 Ulna  |  |
| 15 Membrana interossea dell'avambraccio                      |  |
| 16 Articolazione metacarpo-falangea, capsula articolare      |  |
| 17 Legamenti palmari   |  |
| 18 Articolazione metacarpo-falangea, legamenti collaterali   |  |
| 19 Legamento metacarpale trasverso profondo                  |  |
| 20 Legamento radio-carpale dorsale                           |  |
| 21 Legamento radio-ulnare dorsale                            |  |
| 22 Legamento collaterale ulnare del carpo                    |  |
| 23 Legamenti intercarpali dorsali                            |  |
| 24 Legamenti metacarpali dorsali                             |  |
| 25 Legamenti carpometacarpali dorsali                        |  |
| 26 Legamento collaterale radiale del carpo                   |  |
| 27 Legamenti carpometacarpali palmari                        |  |
| 28 Tubercolo del trapezio                                    |  |
| 29 Retinacolo del muscolo flessore                           |  |
| 30 Tunnel carpale  |  |
| 31 Uncino dell'uncinato                                      |  |
| 32 Osso pisiforme  |  |
| 33 Legamento ulno-carpale palmare                            |  |
| 34 Legamento radio-ulnare palmare                            |  |
| 35 Legamento radio-carpale palmare                           |  |
| 36 Legamenti metacarpali dorsali                             |  |

# 手関節， 靭帯付機能モデル

日本語

手・前腕の靭帯を再現したモデルです。特に医学，理学療法，作業療法を学ぶ人たちの解剖学の教材として最適です。指骨，中手骨，手根骨，橈骨，尺骨を見ることができます。橈骨と尺骨の間にある骨間膜では結合組織の線維層を確認できます。手首では臨床で重要となる手根管を形成する屈筋支帯も再現されています。

全ての靭帯，骨間膜，屈筋支帯は柔軟性があるので，関節を動かしながら教えることができます。

- |                |       |
|----------------|-------|
| 1 末節骨          | A 手背側 |
| 2 中節骨          | B 手掌側 |
| 3 基節骨          | C 橈骨側 |
| 4 遠位指節間関節の関節包  | D 尺骨側 |
| 5 近位指節間関節の関節包  |       |
| 6 中手骨 [I-V]    |       |
| 7 有頭骨          |       |
| 8 大菱形骨         |       |
| 9 小菱形骨         |       |
| 10 舟状骨         |       |
| 11 橈骨          |       |
| 12 有鉤骨         |       |
| 13 三角骨         |       |
| 14 尺骨          |       |
| 15 前腕骨間膜       |       |
| 16 中手指節関節の関節包  |       |
| 17 掌側靭帯        |       |
| 18 中手指節関節の側副靭帯 |       |
| 19 深横中手靭帯      |       |
| 20 背側橈骨手根靭帯    |       |
| 21 背側橈骨尺骨靭帯    |       |
| 22 内側手根側副靭帯    |       |
| 23 背側手根間靭帯     |       |
| 24 背側中手靭帯      |       |
| 25 背側手根中手靭帯    |       |
| 26 外側手根側副靭帯    |       |
| 27 掌側手根中手靭帯    |       |
| 28 大菱形骨結節      |       |
| 29 屈筋支帯（横手根靭帯） |       |
| 30 手根管         |       |
| 31 有鉤骨鉤        |       |
| 32 豆状骨         |       |
| 33 掌側尺骨手根靭帯    |       |
| 34 掌側橈骨尺骨靭帯    |       |
| 35 掌側橈骨手根靭帯    |       |
| 36 掌側中手靭帯      |       |
| 37 尺側手根屈筋の停止腱  |       |
| 38 第5中手骨       |       |
| 39 第1中手骨       |       |
| 40 橈骨茎状突起      |       |

# Скелет кисти с эластичными связками

Эта модель, состоящая из одной части, демонстрирует подробное анатомическое строение связок кисти. Идеально подходит как в качестве учебного пособия, так и для анатомических классов, например для студентов-медиков, физиотерапевтов и специалистов по трудотерапии. Костные структуры включают запястье (кости запястья), пясть (пястные кости) и кости пальцев кисти. В дистальной области предплечья представлены лучевая и локтевая кости. Показан фиброзный слой соединительной ткани, согласно анатомическому описанию – межкостная перепонка. Она находится между двумя этими длинными костями. Также представлен удерживатель сгибателей, образующий верхушку канала запястья, клинически значимой анатомической области. Все связки, межкостная перепонка и удерживатель сгибателей подвижны, так что можно в учебных целях воспроизводить физиологические движения, особенно в суставах запястья.

- |    |   |    |   |
|----|---|----|---|
| 1  | Дистальная фаланга                                  | 36 | Ладонные пястные связки                             |
| 2  | Средняя фаланга                                     | 37 | Локтевой сгибатель запястья, сухожилие прикрепления |
| 3  | Проксимальная фаланга                               | 38 | Пятая пястная кость                                 |
| 4  | Капсула дистального межфалангового сустава          | 39 | Первая пястная кость                                |
| 5  | Капсула проксимального межфалангового сустава       | 40 | Шиловидный отросток лучевой кости                   |
| 6  | Пястные кости [I-V]                                 | A  | Тыльная поверхность                                 |
| 7  | Головчатая кость                                    | B  | Ладонная поверхность                                |
| 8  | Кость-трапеция                                      | C  | Лучевая поверхность                                 |
| 9  | Трапециевидная кость                                | D  | Локтевая поверхность                                |
| 10 | Ладьевидная кость                                   |    |   |
| 11 | Лучевая кость                                       |    |   |
| 12 | Крючковидная кость                                  |    |   |
| 13 | Трехгранная кость                                   |    |   |
| 14 | Локтевая кость                                      |    |   |
| 15 | Межкостная мембрана предплечья                      |    |   |
| 16 | Капсула пястно-фалангового сустава                  |    |   |
| 17 | Ладонные связки                                     |    |   |
| 18 | Пястно-фаланговый сустав, коллатеральные связки     |    |   |
| 19 | Глубокая поперечная пястная связка                  |    |   |
| 20 | Тыльная лучезапястная связка                        |    |   |
| 21 | Тыльная лучелоктевая связка                         |    |   |
| 22 | Локтевая коллатеральная связка (сустава запястья)   |    |   |
| 23 | Тыльные межзапястные связки                         |    |   |
| 24 | Тыльные пястные связки                              |    |   |
| 25 | Тыльные запястно-пястные связки                     |    |   |
| 26 | Лучевая коллатеральная связка (сустава запястья)    |    |   |
| 27 | Ладонные запястно-пястные связки                    |    |   |
| 28 | Бугорок трапециевидной кости                        |    |   |
| 29 | Удерживатель сгибателей (поперечная пястная связка) |    |   |
| 30 | Запястный канал                                     |    |   |
| 31 | Крючок крючковидной кости                           |    |   |
| 32 | Гороховидная кость                                  |    |   |
| 33 | Ладонная запястно-локтевая связка                   |    |   |
| 34 | Ладонная лучелоктевая связка                        |    |   |
| 35 | Ладонная лучезапястная связка                       |    |   |

# 手部骨骼模型，带有弹性韧带

中文

"这一整体模型，详细展示出手部韧带的解剖学特征。这一产品是理想的模型，既可用于教学辅助工具，也可用于解剖学课堂，供医科学生、理疗医师和职业治疗师使用。腕骨、掌骨和指骨都作为骨骼结构展示。在前臂的远端区域，展示出桡骨和尺骨。结缔组织的纤维层，在解剖学上被描述为骨间膜，也在本模型中进行了展示。骨间膜在这些长骨骼之间延伸。屈肌支持带构成腕管的顶部，是具有临床相关性的一个解剖学区域，也在模型中进行了展示。所有的韧带、骨间膜和屈肌支持带都可活动，从而使得在教学的时候能够模拟其功能运动，特别是腕关节的活动。"

- 1 远节指骨
  - 2 中节指骨
  - 3 近节指骨
  - 4 远端指间关节囊
  - 5 近端指间关节囊
  - 6 掌骨[I-V]
  - 7 头状骨
  - 8 大多角骨
  - 9 小多角骨
  - 10 舟骨
  - 11 桡骨
  - 12 钩骨
  - 13 三角骨
  - 14 尺骨
  - 15 前臂骨间膜
  - 16 掌指关节囊
  - 17 掌侧韧带
  - 18 掌指关节、侧副韧带
  - 19 掌骨深横韧带
  - 20 桡腕背侧韧带
  - 21 桡尺背侧韧带
  - 22 尺侧副韧带（腕关节）
  - 23 腕骨间背侧韧带
  - 24 掌骨背侧韧带
  - 25 腕掌背侧韧带
  - 26 桡侧副韧带（腕关节）
  - 27 手腕掌侧韧带
  - 28 大多角骨结节
  - 29 屈肌支持带（腕横韧带）
  - 30 腕管
  - 31 钩骨钩
  - 32 豌豆骨
  - 33 尺腕掌侧韧带
  - 34 桡尺掌侧韧带
  - 35 桡腕掌侧韧带
  - 36 掌骨掌侧韧带
  - 37 尺侧腕屈肌，肌肉止点处肌腱
  - 38 第五掌骨
  - 39 第一掌骨
  - 40 桡骨茎突
- 
- A 背侧视图
  - B 掌侧视图
  - C 桡骨视图
  - D 尺骨视图





# Elastik bağları ile el iskeleti

Bu basit model eldeki bağların anatomisini detaylı bir şekilde göstermektedir. Tıp öğrencilerinin anatomi derslerinde öğretici araç olarak kullanılmasının yanı sıra psikoterapistlerin ve mesleki terapistlerin kullanmaları için de ideal bir araçtır. Karpal (ossa carpi), metakarpal (ossa metacarpi) ve parmak kemikleri (ossa digitorum manus) kemikli yapılar olarak gösterilmiştir. Ön kolun distal bölgesinde döner kemik ve dirsek kemiği (ulna) gösterilmiştir. Anatomi membran interossea olarak tanımlanan bağlayıcı dokuların lifli katmanı gösterilmiştir. Bu iki uzun kemikler arasında uzanır. Karpal tünelin en üst kısmını şekillendiren retinaculum flexorum gösterilmiştir. Eldeki tüm bağlar (membran interossea ve retinaculum flexorum) esnek olarak gösterilmiştir. Böylelikle tüm işlevsel hareketler özellikle bilek eklemindeki hareketler tüm öğretici amaçlar için canlandırılabilir.

- 1 El distal falanksı
- 2 Orta falanks
- 3 Proksimal falanks
- 4 Distal interfalanksiyal eklem kapsülü
- 5 Proksimal interfalanksiyal eklem kapsülü
- 6 El tarağı kemikleri [I-V]
- 7 Kapitat
- 8 Trapezyum
- 9 Trapezoid
- 10 Skafoid
- 11 Döner kemik
- 12 Çengel kemik
- 13 Üçgen
- 14 Dirsek kemiği
- 15 Önkolun kemiklerarası zarı
- 16 Metakarpofalangeal eklem kapsülü
- 17 El ayası bağları
- 18 Metakarpofalangeal eklem, yan bağlar
- 19 Derin transvers el tarağı kemiği bağı
- 20 Dorsal bilek bağı
- 21 Dorsal radioulnar bağı
- 22 Ulnar yan bağı (bilek eklemi)
- 23 Dorsal yamuk kemik tarak eklemi bağları
- 24 Dorsal el tarağı kemiği bağları
- 25 Dorsal karpometakarpal bağlar
- 26 Önkol kemiği yan bağı (bilek eklemi)
- 27 El ayası karpometakarpal bağlar
- 28 Trapezyum tüberkulumu
- 29 Fleksör retinakulum (transvers el bileği kemiği bağı)
- 30 Karpal tünel
- 31 Çengel kemik çengeli
- 32 Bilek kemiği
- 33 El ayası ulnokarpal bağı
- 34 El ayası radioulnar bağı
- 35 El ayası bilek eklemi bağı
- 36 El ayası tarak kemiği bağları
- 37 Fleksör bilek kemiği ulnari, insersiyon tendonu
- 38 Beşinci el tarağı kemiği
- 39 Birinci el tarağı kemiği
- 40 Döner kemiğin iğnemi çıkıntısı

- A Dorsal görüntüsü
- B El ayası görüntüsü
- C Önkol kemiği görüntüsü
- D Ulnar görüntüsü





# 3B Scientific

A worldwide group of companies



3B Scientific GmbH

Rudorffweg 8 • 21031 Hamburg • Germany

Tel.: + 49-40-73966-0 • Fax: + 49-40-73966-100

[www.3bscientific.com](http://www.3bscientific.com) • [3b@3bscientific.com](mailto:3b@3bscientific.com)

© Copyright 2014 for instruction manual and design of product:  
3B Scientific GmbH, Germany